Federação Brasileira das Associações
de Ginecologia e Obstetrícia

Manual de Orientação
Endoscopia Ginecológica

2011

Manual de Orientação

Endoscopia Ginecológica

Federação Brasileira das Associações
de Ginecologia e Obstetrícia

Comissões Nacionais Especializadas
Ginecologia e Obstetrícia

Endoscopia Ginecológica

2011

Endoscopia Ginecológica

Manual de Orientação

Federação Brasileira das Associações
de Ginecologia e Obstetrícia

DIRETORIA

TRIÊNIO 2009-2011

Presidente

Nilson Roberto de Melo

Secretário Executivo
Francisco Eduardo Prota
Secretária Executiva Adjunta
Vera Lúcia Mota da Fonseca
Tesoureiro
Ricardo José Oliveira e Silva
Tesoureira Adjunta
Mariangela Badalotti

Vice-Presidente Região Norte
Pedro Celeste Noleto e Silva
Vice-Presidente Região Nordeste
Francisco Edson de Lucena Feitosa
Vice-Presidente Região Centro-Oeste
Hitomi Miura Nakagawa
Vice-Presidente Região Sudeste
Cláudia Navarro Carvalho Duarte Lemos
Vice-Presidente Região Sul
Almir Antonio Urbanetz

Manual de Orientação
Endoscopia Ginecológica

2011

Federação Brasileira das Associações
de Ginecologia e Obstetrícia

Comissões Nacionais Especializadas
Ginecologia e Obstetrícia

Endoscopia Ginecológica

Presidente: Reginaldo Guedes Coelho Lopes (SP)
Vice-presidente: Marco Aurelio Pinho de Oliveira (RJ)
Secretário: Paulo Roberto Cará (RS)

MEMBROS

Região Nordeste

Marcos Aulete Ribeiro Lyra (PE)
Simone Borges Machado (BA)

Região Centro-Oeste

Jean Pierre B. Brasileiro (DF)
Gilson Barros da Cunha (GO)

Região Sudeste

Luiz Cavalcanti de Albuquerque Neto (SP)
Claudia da Silva Lunardi (RJ)
Daniela de Baptista Depes (SP)
Sérgio Edgar Camões Conti Ribeiro (SP)
Paulo Augusto Ayroza Galvão (SP)

Região Sul

Leisa Beatriz Grando (SC)
Ricardo Mendes Alves Pereira (PR)

Comissões Nacionais Especializadas

Ginecologia e Obstetrícia

COLABORADORES

Antonio Alberto Nogueira
Avany Maura Gonçalves de Oliveira
Cláudia da Silva Lunardi
Daniela Baptista Depes
Edison Luiz Almeida Tizzot
Eduardo de Almeida Nogueira
Fabio Ikeda
Fernanda Carvalho Maciel
Flavio Malcher Martins de Oliveira
Flavio Malcher Oliveira
Gilson Barros da Cunha
Helizabet Salomão A. Ayroza Ribeiro
Homero Meirelles Jr.
Jaime A. Benevides
Jean Pierre B. Brasileiro
Joji Ueno
Leisa Beatriz Grando
Luiz Cavalcanti de Albuquerque Neto
Marco Aurelio Pinho de Oliveira
Marcos Aulete Ribeiro Lyra
Marcus Aurélio Bessa Paiva
Márlon de Freitas Fonseca
Nelson da Cruz Santos
Paulo A. Ayroza Galvão Ribeiro
Paulo Roberto Cará
Paulo Sergio da Silva Reis Junior
Pedro Cordeiro de Sá Filho
Rafael Tedeschi Pazello
Reginaldo Guedes Coelho Lopes
Ricardo Bassil Lasmar
Ricardo Mendes Alves Pereira
Rui Gilberto Ferreira
Sérgio Edgar Camões Conti Ribeiro
Simone Borges Machado
Thiers Soares
Tsutomu Aoki

Federação Brasileira das Associações
de Ginecologia e Obstetrícia

FEBRASGO - Federação Brasileira das Associações de Ginecologia e Obstetrícia

Presidência

Rua Diogo de Faria, 1087 cj. 1103/1105
Vila Clementino - São Paulo / SP CEP: 04037-003
Tel: (11) 5573.4919 Fax: (11) 5082.1473
e-mail: presidencia@febrasgo.org.br

Secretaria Executiva

Av. das Américas, 8445 - sala 711
Barra da Tijuca - Rio de Janeiro / RJ - CEP: 22793-081
Tel: (21) 2487.6336 Fax: (21) 2429.5133
e-mail: secretaria.executiva@febrasgo.org.br

Todo conteúdo deste Manual de Orientações pode ser encontrado no site: www.febrasgo.org.br

Todos os direitos reservados à Federação Brasileira das Associações de Ginecologia e Obstetrícia

ÍNDICE

SEÇÃO I - HISTEROSCOPIA

Capítulo 1 – Histeroscopia no Sangramento Uterino Anormal..... 13
Capítulo 2 – Microcolpohisteroscopia..... 17
Capítulo 3 – Histeroscopia nas Anomalias Müllerianas..... 21
Capítulo 4 – Anticoncepção por via histeroscópica..... 31
Capítulo 5 – Histeroscopia nos Pólipos Endometriais 37
Capítulo 6 – Ablação do Endométrio..... 47
Capítulo 7 – Histeroscopia nas Hiperplasias do Endométrio 55
Capítulo 8 – Histeroscopia e Adenomiose..... 63
Capítulo 9 – Histeroscopia nos Miomas Submucosos..... 71
Capítulo 10 – Histeroscopia nas Sinéquias Uterinas..... 81
Capítulo 11 – Histeroscopia no Adenocarcinoma do Endométrio..... 87
Capítulo 12 – Histeroscopia na Infertilidade..... 91

SEÇÃO II - LAPAROSCOPIA

Capítulo 1 - Instrumental para Videolaparoscopia Cirúrgica Ginecológica..... 99
Capítulo 2 – Limpeza, desinfecção e esterilização..... 115
Capítulo 3 – Considerações Fundamentais sobre Anestesia em Laparoscopia Ginecológica 129
Capítulo 4 – Técnica para realização da Videolaparoscopia..... 149
Capítulo 5 – Indicações e Limitações da Videolaparoscopia em Ginecologia 165
Capítulo 6 – Eletrocirurgia 173
Capítulo 7 – Técnicas de Sutura em Cirurgia Laparoscópica Ginecológica..... 185
Capítulo 8 – Complicações em Videolaparoscopia Ginecológica 197
Capítulo 9 – Técnicas de retirada de peça cirúrgica e fechamento 201

Seção I

Histeroscopia

CAPÍTULO 1

HISTEROSCOPIA NO SANGRAMENTO UTERINO ANORMAL

Introdução

Sangramento uterino anormal é definido como qualquer sangramento genital fora dos padrões normais da menstruação. É uma das alterações ginecológicas mais prevalentes na mulher em vários períodos de sua vida e representa cerca de 20% das queixas clínicas nos ambulatórios de ginecologia. Alterações do sangramento menstrual normal afetam 30% das mulheres em alguma fase em seus anos reprodutivos, nos Estados Unidos.

Diagnóstico e Tratamento Histeroscópico

O grande número de causas de sangramento uterino anormal reforça a necessidade da boa anamnese e exame físico cuidadoso, evitando-se assim exames subsidiários desnecessários. Devem ser pesquisadas alterações sistêmicas, hormonais e orgânicas. O exame subsidiário inicial é a ultra-sonografia transvaginal, método indireto, com alta sensibilidade, mas baixa especificidade principalmente em lesões focais e no período reprodutivo. Na pós-menopausa, o eco endometrial deve ser fino, homogêneo, bem visualizado e menor que 5mm. Este critério exclui a possibilidade de adenocarcinoma do endométrio com valor preditivo negativo (VPN) de 99%. Já o eco endometrial espessado, maior ou igual a 5 mm tem valor preditivo positivo (VPP) menor que 10% para qualquer afecção e 4% para câncer ou hiperplasia, sendo necessário avaliação adicional para esclarecimento diagnóstico.

A obtenção de amostra endometrial, sem visibililização direta, para avaliação da cavidade uterina é uma técnica de pouca acurácia para diagnóstico de afecções endometriais focais comumente associadas com o sangramento uterino anormal, como pólipos endometriais, miomas submucosos, e lesões pré-malignas e malignas. A curetagem uterina

semiótica embora seja altamente sensível para diagnóstico do câncer de endométrio e lesões pré-malignas, falha no diagnóstico das lesões focais. Em 60% dos casos avalia menos da metade da cavidade uterina e em 16% menos de um quarto (Stock e kanbour , 1975)

A histeroscopia ambulatorial indicada nos casos de suspeita de afecções do endométrio, possibilita a visibilização de toda a cavidade, das características do endométrio e propicia biopsia dirigida ou retirada completa de lesões focais, apresentando varias vantagens em relação à curetagem uterina: não é necessário internação hospitalar e anestesia e tem maior acurácia no diagnóstico e tratamento das lesões focais como pólipos e pequenos miomas. Miomas maiores, com grande componente submucoso, são abordados preferencialmente através da histeroscopia cirúrgica com uso do ressectoscópio.

A ablação-ressecção endometrial histeroscópica com destruição controlada da camada basal tem indicação principalmente nos casos de menorragia em ciclos consecutivos, não responsiva a tratamento clínico, em pacientes com coagulopatias ou em tratamento com anti-coagulantes, e aquelas com prole definida sem desejo de nova gravidez. São elegíveis para este tipo de tratamento mulheres que não tenham alterações uterinas intracavitárias significantes e preferencialmente com histerometria menor que 10cm.

A ressecção endometrial transcervical pode ser realizada com ressectoscópio e alça de ressecção monopolar ou bipolar. Pode-se também realizar a cirurgia com alça elétrica em 'rollerball' que apenas destrói o endométrio sem ressecá-lo. Há ainda diversas técnicas de ablação-ressecção de segunda geração como por exemplo, a ablação bipolar controlada por radiofreqüência (novasure–novacept) onde a profundidade da ablação é controlada pelas características físicas do tecido, interrompendo automaticamente o processo com a mudança da resistência.

O diagnóstico e tratamento histeroscópico das diferentes causas envolvidas na etiologia do sangramento uterino anormal, são altamente efetivos com técnicas mais conservadoras e com vantagens em relação aos métodos mais radicais, mas, seu sucesso depende muito da experiência do histeroscopista.

Referências Bibliográficas

1. K. Barnard, S.M. Frayne, K.M. Skinner and L.M. Sullivan, Health status among women with menstrual symptoms, *J Women's Health* **12** (2003), pp. 911–919.

2. K.H. Kjerulff, B.A. Erickson and P.W. Langenberg, Chronic gynecological conditions reported by US women: findings from the National Health Interview Survey, 1984 to 1992, *Am J Pub Health* **86** (1996), pp. 195–199

3. Goldstein SR., The Endometrial Echo Revisited: Have We Created A Monster?, Am J Obstet Gynecol. 2004 Oct;191(4):1092-6.

4. Stock RJ, Kanbour A., Prehysterectomy curettage, Obstet Gynecol. 1975 May;45(5):537- 41.

CAPÍTULO 2

MICROCOLPOHISTEROSCOPIA

Introdução

A microcolpohisteroscopia foi desenvolvida por Jaques Hamou. É definida como uma histeroscopia de contato que avalia a junção escamocolunar colposcópica, em campos microscópicos com aumento de 80x a 150x, visibilizando a última camada de células do epitélio, através do uso de corantes de propriedades acidófilas (Lugol e Azul de Watterman).

O Azul de Watterman impregna células escamosas imaturas que não se coram com o Lugol.

Esta análise é específica para o epitélio pavimentoso, cujas anormalidades celulares são evidenciadas, identificando o epicentro da lesão. Este processo permite mapear melhor a alteração escamosa, otimizando a abordagem terapêutica na excisão da área anormal. Encontra sua melhor indicação na colpocitologia oncótica sugestiva de lesão escamosa, com colposcopia negativa ou insatisfatória, devendo ser realizada na ausência de processos inflamatórios.

Tem como grande limite a estenose cervical no orifício externo que não permita a introdução da óptica de 2,9 mm.

Há parâmetros da análise citológica “in loci” como arranjos nucleares, número de células, bem como outros típicos da citologia capazes de apontar para lesões escamosas de baixo grau, de alto grau e alterações vasculares que sugerem lesão mais grave (invasão).

A lesão de baixo grau apresenta alterações que permitem inferir a presença de infecção pelo HPV, mesmo que subclínica.

A correspondência da microcolpohisteroscopia com os achados colpocitológicos e histológicos foi avaliada por Hamou, Pitinsky, Dexeus e Appolinário.

Dexeus observou sensibilidade de 93%%, especificidade de 64%, valor preditivo positivo de 90% e valor preditivo negativo de 78%, em 298 casos.

Ptinsky encontrou em lesões intra-epitelias escamosas de alto grau, sensibilidade de 94%, especificidade de 75%, valor preditivo positivo de 99%, e valor preditivo negativo de 38%. Nas lesões intra-epitelias escamosas de baixo grau a sensibilidade e especificidade foram de 73% e 50%, respectivamente, com valor preditivo positivo de 85%. No entanto, o valor preditivo negativo foi somente de 33%.

Hamou encontrou microcolpohisteroscopia concordante com exames normais em 98% dos casos e não observou resultados falso-negativos nas lesões de alto grau.

A confiabilidade e a reprodutibilidade inter e intra-observador foi estudada também por Hamou com correlação cito e/ou histopatológica de 87%.

Conclusões

É uma técnica diagnóstica existente há mais de 20 anos, pouco utilizada dada a indicação restrita e o treinamento técnico que exige conhecimento em patologia do trato genital inferior, citologia e histeroscopia. A estes fatores acresce-se a necessidade de investimento em instrumental específico.

Possui valor bem definido quando a lesão se faz presente, haja vista a sensibilidade e valor preditivo positivo descrito em todos os trabalhos apontados.

Embora a confiabilidade do método seja clara nas lesões intra-epitelias de alto grau, há dificuldade nas lesões intra-epitelias de baixo grau, onde se identificou fator de dificuldade e confusão diagnóstica, ocorrendo exames discordantes, bem como certo grau de sobrediagnóstico. No entanto estes problemas são comparáveis àqueles encontrados para o diagnóstico de lesões intra-epitelias de baixo grau na colpocitologia oncótica.

Os trabalhos de Pitinsky e Brunella Guerra demonstram que a microcolpohisteroscopia prévia ao tratamento excisional, proporciona menor índice de recidiva quando a colposcopia é insatisfatória.

Referências Bibliográficas

1. Bagghish MS. Evaluation in staging endometrial and endocervical adenocarcinoma by contatact hysteroscopy. Gynecol. Oncol 1980:9:182

2. Dexeus S,Labastida R et al.,The value of microcolpo-hysteroscopy to the diagnostic assessment of the cervical lesions. The Cervix 1993.

3. De Palo. Colposcopia e Patologia do Trato Genital Inferior.Medsi 2ª edição Rio de Janeiro.1996,

4. Gilbert Lucy,Salinders N. Microcolpohysteroscopy tailoring of cervical conization.O&G 1990;July 76(1):101-105.

5. Guerra B, Nascetti D et al. Ruolo della microcolpoisteroscopiae terapiadelle neoplasie cervicali intraepiteliali.Minerva Gin 1984.

6. Guerra B,Guida G. ET AL.Microcolposcopic topographic endocervical asessment before excisional treatment of cervical intraepithelial neoplasia.O&G 1996.

7. Hamou J.Microscopohyteroscopy: A new procedureand its original applications in gynecology.J Reprod Med. 1981.

8. Loyola A.,et al. Manual e Atlas de Histeroscopia e Micro-histeropscopia.Rio de Janeiro: Revinter 1998.

9. Pitinsky K.et al. The value of microcolpohysteroscopy in the diagnosis on terapeutic evaluation of scamous intraepithelial lesions.Pr Lek 1999.

10. Pitinsky K.et al.Colposcopy and microcolpohysteroscopy qualification for large loop excision of the transformation zone in management of cervical intraepithelial neoplasia. Eur J.G.Oncol 1999.

11. Singer A.,Colposcopia: Patologia e Tratamento do Trato Genital Inferior 2ª Ed Rio de Janeiro: Revinter, 2002.

12. Apgar B. Colposcopy : Principles and Practice.WB Saudres, 2002.

13. De PAllo.Cervical precancer and cancer,past,present and future.Euro JG Oncol 2004.

14. Appolinário M.,Lunardi C,Silveira L. Avaliação do Sobrediagnóstico em Lesões Escamosas do Colo Uterino por Microcolposcopia: Análise Preliminar de 100 casos. 51º Congersso Brasileiro de ginecologia e Obstetrícia.

CAPÍTULO 3

HISTEROSCOPIA NAS ANOMALIAS MÜLLERIANAS

Introdução

As anomalias müllerianas consistem num defeito do desenvolvimento ou fusão dos ductos Müllerianos. Pode ocorrer falha de desenvolvimento, falha de fusão sobre a linha media ou absorção incompleta do septo que resultará em anomalia congênita nos órgãos por eles derivados: tubas uterinas, útero e terço superior da vagina.

Incidência

Uma vez que se trata de anomalia congênita, o termo incidência é mais apropriado do que prevalência e varia em diferentes tipos de populações estudadas. A incidência precisa destas malformações é incerta, bem como a causa, pois a maioria dos dados provém de estudos de complicações obstétricas ou de infertilidade. Em estudos retrospectivos ecográficos na população em geral, oscila em torno de 2 a 4%.

Etiopatogenia

Durante as primeiras 8 a 10 semanas de vida fetal, o desenvolvimento da genitália interna e externa é igual em ambos os sexos. A diferenciação sexual ocorre entre 10 e 12 semanas (Sims & Gibbons, 1996).

Na ausência da produção do fator inibidor mülleriano (MIF), pelo tecido testicular em formação, a diferenciação encaminha-se para o desenvolvimento da estrutura genital feminina (Sims & Gibbons, 1996)[3].

Os dutos embrionários de Müller ao término de seu desenvolvimento e fusão, formam as tubas uterinas, o útero e o terço superior da vagina. Alterações deste processo, resultam

em anomalias tubárias, uterinas, e/ou vaginais congênitas. As alterações estruturais destes elementos podem ocorrer na fusão destes dutos na linha média na conexão com o seio urogenital ao criar uma luz apropriada na porção superior da vagina e útero ou na reabsorção das células da vagina centralmente e do septo entre os dutos Müllerianos fundidos.

A suspeita diagnóstica de anomalia mülleriana pode ter origem na clínica obstétrica em decorrência de aborto recorrente no primeiro ou no segundo trimestre, distócia de apresentação ou do crescimento fetal intra-uterino retardado. Bem como, pode advir da clínica ginecológica e dos casos de infertilidade, pela dificuldade de se obter ou manter a gestação. Pode também ser suspeitada nas pacientes com dismenorréia severa, pois, podem ocorrer anomalias obstrutivas com refluxo menstrual.

Sims & Gibbons (1996) descrevem as hipóteses que explicam os fatores associados às malformações müllerianas que interferem durante a gestação:

1. Volume intraluminar reduzido

2. Vascularização inadequada do septo e da parede medial do corno não fusionado

3. Contratilidade e irritabilidade uterinas aumentadas, com possível alteração de atividade da cistina-aminopeptidase, elevandao o nível de ocitocinase, que poderia causar encurtamento e dilatação cervical, precipitando o abortamento ou o parto prematuro.

Outros trabalhos como os de Heinonen e cols. (1982) e Golan e cols. (1989), relatam perdas fetais e partos prematuros em fases avançadas da gravidez.

A infertilidade é tema controverso, pois alguns estudos que compararam mulheres inférteis e férteis não evidenciaram maior incidência de anomalias müllerianas entre elas. Entretanto, outras publicações já identificaram uma relação entre infertilidade e anomalias uterinas. Estes estudos observaram deficiência no desenvolvimento endometrial, na parede septal e a presença de fator obstrutivo. Além disso, verificaram que a associação com anomalias das vias urinárias é comum.

Classificação

Várias classificações foram propostas para as anomalias uterinas congênitas e, desde que foi proposta, a da American Society for Reproductive Medicine (ASMR), de 1988, tem sido a mais utilizada.

Esta classificação distribui os defeitos de formação do útero em sete categorias (Figura 1).

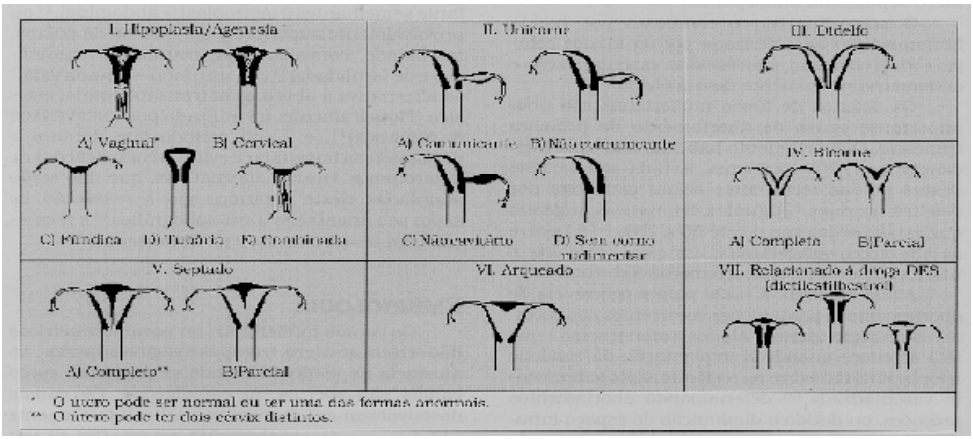

Figura 1: Classificação das malformações uterinas segundo a ASRM.

Classe I – Hipoplasia/Agenesia: porção caudal dos ductos müllerianos com desenvolvimento anormal: atresia vaginal no seu terço superior, cervical, fúndica, tubária e combinada.

Classe II – Útero unicorno: desenvolvimento unilateral da estrutura ductal, permanecendo o ducto contralateral em diferentes graus de diferenciação:

II a – Possui tecido endometrial funcionante e comunica-se com a cavidade uterina principal.

II b – Apresenta estrutura endometrial responsiva aos estímulos hormonais, porém não se comunica com a vagina.

II c – Estrutura rudimentar sem atividade, anexa ao corno uterino.

II d – Resulta do desenvolvimento de um ducto mülleriano e agenesia completa do ducto contralateral. É geralmente assintomática.

Classe III – Útero didelfo: diferenciação dos ductos de Müller de modo independente, por ausência de fusão medial dos mesmos. Identificam-se duas cavidades uterinas e duas cérvices.

Classe IV – Útero bicorno: é o resultado da fusão parcial e inadequada dos ductos de Müller. Está subdividido em:

IV a – Forma completa: quando o entalhe produzido na região fúndica é profundo, refletindo que a fusão deixou de ocorrer desde a região cervical.

IV b – Forma incompleta: quando a divisão é mais alta, não se estendendo até a cérvice.

Classe V – Útero septado: nesta classe a fusão se completa, porém não ocorre a absorção do septo medial. Este defeito pode ser classificado em:

V a – quando o septo se estende até o óstio cervical, podendo incluir o canal cervical, dividindo a cérvice em duas cavidades.

V b – quando o septo não divide a cavidade uterina na sua extensão total, permitindo uma circulação entre as duas hemicâmaras.

Classe VI – Útero arqueado: é uma anomalia onde o entalhe é da região fúndica, com proeminência dos cornos uterinos.

Classe VII – Útero em forma de T: conseqüência do uso de dietilestilbestrol.

Diagnóstico

Na anamnese, as pacientes podem referir dor pélvica após a menarca, dismenorréia e aumento de volume abdominal nas formas obstrutivas das anomalias mullerianas. Em pacientes com dismenorréia intensa e com estrutura unilateral na topografia do útero, a clinica é bastante sugestiva de útero unicorno. O útero septado consiste na malformação mülleriana mais freqüentemente associada aos abortamentos de repetição.

Durante o exame ginecológico, a inspeção da vagina permite identificar a possível existência de septo e cérvice dupla ou não. Em algumas pacientes, ao toque ginecológico, é possível perceber a alteração uterina.

Algumas malformações müllerianas podem determinar dificuldades no estabelecimento do diagnóstico diferencial, tais como o útero septado e o bicorno; bem como, o útero unicorno e o corno rudimentar. Uma grossa sinéquia na linha média pode aparentar um septo, tanto pela histerossalpingografia (HSG) quanto à histeroscopia, por mais experiente e hábil que seja o histeroscopista. Outras vezes, depois de curetagem pós-aborto, pode haver lesão na parede uterina e formação de sinéquia que à HSG se apresenta como falha de enchimento. O diagnóstico nestes casos deve ser feito com a ultra-sonografia transvaginal (USG) ou ressonância magnética (RM).

A USG é a técnica que mais se desenvolveu no diagnóstico das alterações müllerianas. A histerossonografia chegou a ser empregada em alguns serviços. Nesta técnica, utiliza-se a injeção de um meio líquido para distender a cavidade uterina e visibilizar as irregularidades interna e externamente ao útero. Entretanto, foi com a ecografia tridimensional que os resultados tornaram-se mais fidedignos, obtendo-se uma acurácia no diagnóstico do útero septado de 92% e de 100% no útero bicorno.

A RM poderá ser o método de escolha neste estudo por não ser cruento e ter alta acurácia no detalhamento da anatomia uterina. Tem o inconveniente de ter custo elevado.

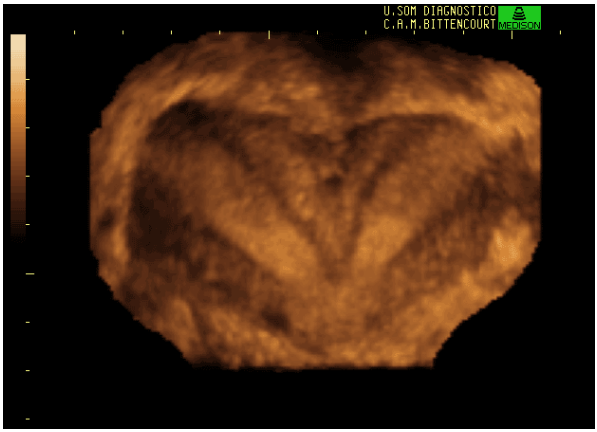

Figura 2: imagem ultra-sonográfica de útero bicorno

Diagnóstico Endoscópico

A laparoscopia é fundamental para o diagnóstico das malformações müllerianas. É especialmente útil para avaliar o fundo uterino diferenciando o útero septado do bicorno, além de fornecer informações sobre afecções co-existentes. Isto é importante para o planejamento cirúrgico.

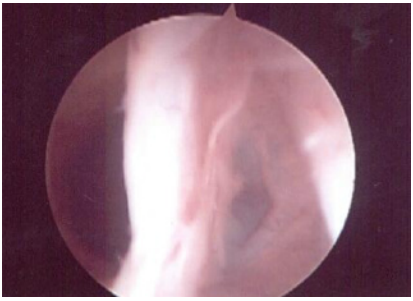

Figura 3: imagem histeroscópica de sinéquia uterina

Figura 4: imagem histeroscópica de septo uterino

Tratamento Cirúrgico Histeroscópico

Entre todas as anomalias müllerianas, a histeroscopia cirúrgica está indicada apenas para a realização da septoplastia. Para isto, são úteis os critérios de Homer e colaboradores (2000):

Indicações da septoplastia:

1. Infertilidade de longa duração, de causa inexplicável;
2. Idade >35 anos;
3. Septo identificado no curso de laparoscopia e histeroscopia realizadas por outras razões;
4. Previsão de iniciar tratamento com técnicas de reprodução assistida;
5. Abortamentos de repetição;
6. Partos prematuros.

Para este procedimento o preparo endometrial com análogo do GnRH não é necessário. É recomendável realizar a cirurgia na primeira fase do ciclo menstrual, logo após a menstruação, época em que a espessura endometrial é mais delgada. O preparo da cavidade pode ser necessário nas situações em que o septo é largo e quando se estende até o terço inferior da cavidade uterina, alcançando ou não o canal cervical. Nestes casos, o uso do análogo de GnRH reduz a vascularização e facilita a abordagem.

Este procedimento deve ser efetuado em centro cirúrgico ou em local com todos os requisitos para o tratamento de uma situação de urgência. Embora seja um tratamento de rápida execução, o posicionamento da paciente na mesa operatória deve ser confortável, com as pernas apoiadas nas perneiras e com os joelhos afastados de forma a permitir a livre movimentação do ressectoscópio.

A anestesia preconizada para as situações que não serão acompanhadas por laparoscopia é a raquidiana. Nas ocasiões em que o acompanhamento é feito por laparoscopia, devido ao defeito acentuado na porção fúndica ou o receio de perfuração uterina, a anestesia preconizada é a geral.

Deve-se proceder a dilatação do canal cervical com velas de Hegar para dar passagem ao ressectoscópio.

Nas situações onde o septo é de base larga, ou todo ele é largo, e não foi feito o preparo com análogo de GnRH, a aplicação de uma solução com vasoconstrictor no septo é recomendável, principalmente quando o elemento de ressecção é uma tesoura sem corrente elétrica. Quando da utilização dos ressectoscópios monopolares, a distensão da cavidade uterina é feita comumente com solução de manitol a 3%, glicina 1,5% ou solução de sorbitol-manitol. Quando utiliza-se os ressectoscópios bipolares, o meio de distensão é a solução salina ou fisiológica.

O local de início da incisão é na porção mais caudal do septo, na linha média, eqüidistante entre a parede anterior e posterior do útero. Ao perceber que a cavidade uterina está se ampliando, o recesso dos óstios tubários deve ser bem identificado para saber quando parar. Nesta região, o miométrio da região fúndica é semelhante ao das fibras septais. Neste tempo da cirurgia, é útil a presença da laparoscopia para monitorizar a profundidade da

ressecção. Alguns autores recomendam o uso da USG para monitorar. A laparoscopia é mais útil, principalmente nas pacientes com infertilidade. Nas situações onde o septo é pequeno e largo, é aconselhável o uso do ressectoscópio eletrocirúrgico.

A possibilidade de formação de sinéquia pela desvascularização endometrial é o receio de alguns histeroscopistas, que recomendam o uso de estrogênio e progesterona no pós-operatório para estimular a regeneração endometrial. Após 30 dias da cirurgia deve-se realizar uma histeroscopia diagnóstica. Neste momento, com a própria óptica, é possível desfazer alguma sinéquia recente.

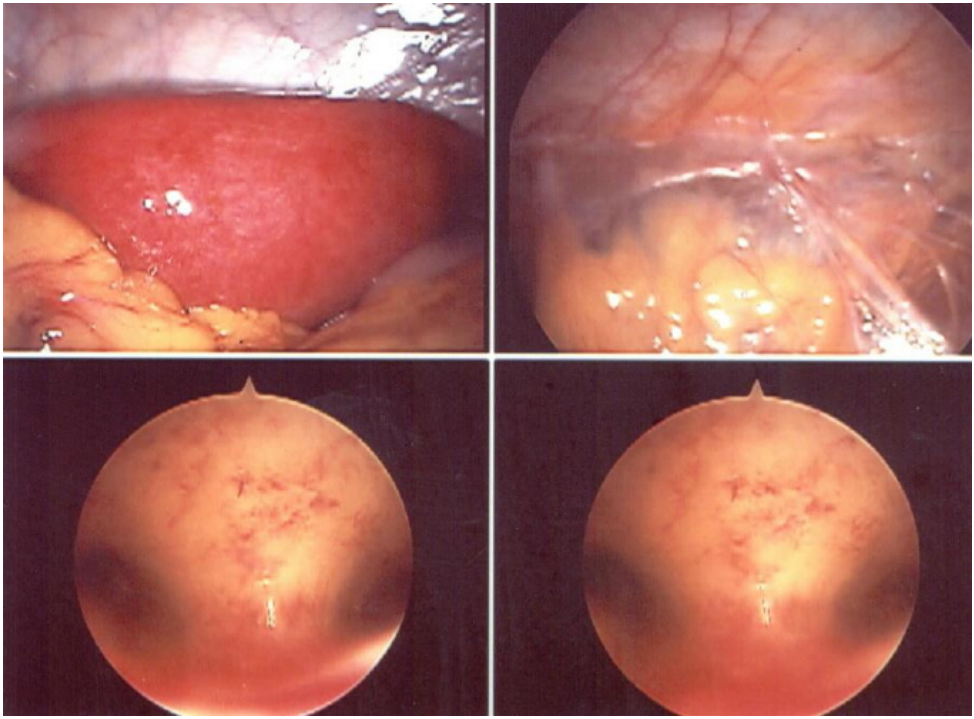

Figura 5: Visão laparoscópica do fundo uterino e visão histeroscópica de septo de base larga

Figura 6: visão histeroscópica de septo de base estreita

Figura 7: visão histeroscópica ressectoscópio em alça

Figura 8: visão histeroscópica frontal de septo uterino

Figura 9: visão histeroscópica de septo de base larga e ressecção monopolar

Conclusões

A metroplastia melhora o resultado reprodutivo, diminui a incidência de abortamentos de repetição e partos prematuros.

No pós-operatório, a presença de septo residual de 0,5 a 1cm não piora o resultado reprodutivo.

A septoplastia está indicada para melhorar as chances de sucesso nas pacientes com infertilidade. Facilita também o processo de fertilização in vitro, para aquelas pacientes que recorreram a este método.

A monitorização laparoscópica minimiza os riscos de perfuração, de lesão térmica de alça intestinal e até de falso trajeto.

Referências Bibliográficas

1- H A Homer, T C Li, I D Cooke The septate uterus: a review of management and reproductive outcome.Fertil Steril 2000; 73(1):1-14.

2- McBean JH, Brumsted JR. Septate uterus with cervical duplication: a rare malformation. Fertil Steril 1994;62(3):415-7.

3-Sims JA, Gibbons WE. Treatment of human infertility: the cervical and uterine fators. In: Adashi EY, Rock JA, Rosenwaks Z. Reproductive Endocrinology Surgery and Technology. Lippincott-Raven Publishers – Philadelfia 1996; p, 2141-69.

4-Raga F, Bauset C, Remohi J, Bonilla-Musoles F, Simón C, Pellicer A. Reproductive impact of congenital Müllerian anomalies. Hum Reprod 1997;12:2277-8.

5-Fedele L, Arcaini L, Parazzini F, *et al.* Reproductive prognosis after hysteroscopic metroplasty in 102 women: life-table analysis. Fertil Steril 1993; 59:768-72.

6-Heinonen PK, Saarikoskis, Pystynen P. Reproductive performance with uterine anomalies. Acta Obstet Gynecol Scand 1982;61:157-60.

7-Golan A, Langer R, Bukousky I, Caspi E. Congenital anomalies of the Müllerian system. Fertil Steril, 1989;51:747-55

8-The American Fertility Society classifications of adnexal adhesions, distal tubal occlusion tubal occlusion secondary to tubal ligation, tubal pregnancies, müllerian anomalies and intrauterine adhesions. Fertil Steril. 1988;49(6):944-55.

9-Reveles MM, López-Ortiz CGS, Gaviño FG, *et al*. Laparoscopia e histeroscopia en malformaciones Müllerianas: Utilidad y resultados reproductivos. Ginec Obst Mex 1999;67:4-7.

10-Wu MH, Hsu CC, Huang KE. Detection of congenital mullerian duct anomalies using three-dimensional ultrasound. J Clin Ultrasound 1997;25:487-92.

11-Trolano Robert N, MCCarthy Shirtley M.Müllerian duct anomalies: Imaging and clinical issues. Radiology 2004, vol. 233, nº1, pp. 19-34 [16 page(s) (article)] (104 ref.)

12-Mencaglia L, Tantini C. Hysteroscopic treatment of septate and arcuate uterus. Gynaecol Endosc 1996;5:151-4.

13-Tantini C, Tiso E, Napolitano AC, Mencaglia L. GnRH analogues for preparations for hysteroscopic metroplasty. Gynaecol Endosc 1996;5:161-3.

14-Fedele L, Bianchi S, Marchini M, Mezzopane R, Di Nola G, Tozzi L. Residual uterine septum of less than 1 cm after hysteroscopic metroplasty does not impair reproductive outcome. Hum Reprod, Vol. **11**, No. 4, pp. 727-729, **1**996

15-A. Weissman, I. Eldar, G. Malinger, O. Sadan, M. Glezerman, D. Levran. Successful twin pregnancy in a patient with complete uterine septum corrected during cesarean section *Fertil-Steril 2006;* Volume 85, Issue 2, Pages 494.e11-494.e14.

CAPÍTULO 4

ANTICONCEPÇÃO POR VIA HISTEROSCÓPICA

Introdução

A tentativa de anticoncepção por via histeroscópica é antiga. Pantaleoni em 1869 tentou a oclusão tubária transcervical com a infusão de ácido nítrico e Schroeder em 1934 a tentou com eletrocoagulação. Depois, outros autores tentaram a oclusão com criocoagulação, com Nd:Yag laser e vários agentes químicos como a quinacrina, a podofilina, formol, nitrato de prata e outros. Estes métodos foram abandonados pelas complicações e falhas.

Em 1975 Erb idealizou a oclusão tubária com silicone líquido que em contato com a mucosa tubária se solidificaria, ocluindo a luz tubária. Este método chegou a ser comercializado na Bélgica sob o nome de Ovabloc. Porém, com o tempo o silicone sofre uma espécie de fratura levando à falha do método em aproximadamente 50% dos casos. Estes resultados inviabilizaram sua utilização em larga escala.

Brundin em 1983 idealizou um dispositivo intratubário com material hidrogélico, mas, obteve a oclusão tubária em 42% das pacientes.

Em 1983, Hosseiniam idealizou um dispositivo intratubário de silicone, cônico e obteve 90% de oclusão tubária.

Em 1984, Hamou utilizou um fio de náilon trançado com 1 mm de diâmetro e 23 mm de largura com extremidade distal em formato de âncora, para melhor fixação na mucosa tubária. Segundo o autor, a colocação do dispositivo por via histeroscópica foi feita com êxito em 88% das pacientes. Porém, a histerosalpingografia mostrou permeabilidade tubária parcial na maioria dos casos.

O Dispositivo de Titânio-Dacron (Essure)

Em 2002 O Federal Drug Administration (FDA) dos Estados Unidos aprovou a utilização de um dispositivo anticoncepcional intratubário inicialmente denominado Stop e depois Essure. Sua comercialização teve início em março de 2003.

O dispositivo é composto por uma espiral de titânio e níquel. No seu interior existem fibras de dacron. Tem 4 cm de comprimento e diâmetro de 0,8 mm quando pregueado e 2 mm quando expandido. A colocação do dispositivo pode ser feita em ambulatório sem anestesia alguma, sob sedação ou com anestesia local. É transportado até a luz tubária por um cateter introduzido através do canal acessório de um histeroscópio. Uma parte do dispositivo fica na cavidade uterina. Após a colocação na luz tubária, o dacron provoca uma reação de corpo estranho levando a uma fibrose que vai até o miométrio. Isto leva a uma oclusão tubária em até 3 meses. Esta reação foi demonstrada histologicamente por Valle em 2001. Kerin et al analisaram 545 mulheres submetidas ao procedimento. Destas, realizaram histeroscopia diagnóstica em 22 (20 por sangramento uterino anormal e duas previamente à realização de fertilização in vitro) entre 4 e 43 meses após o procedimento. Todas tinham oclusão tubária bilateral. Em 17% dos procedimentos feitos até 1 ano e em 25% dos realizados até 43 meses encontraram uma encapsulização do dispositivo e sua exclusão da cavidade uterina

Nichols et al realizaram o procedimento em 2 grupos de pacientes. Um grupo sob sedação e em centro cirúrgico. O outro em ambiente ambulatorial com anestesia local. Segundo os autores o índice de sucesso do método foi igual nos 2 grupos, concluindo pela realização ambulatorial.

É recomendável a realização de uma radiografia simples da pelve 3 meses após a colocação do dispositivo para confirmação de sua localização. Embora não rotineira, pode-se fazer uma histerossalpingografia (HSG) 3 meses após para aferição da obstrução tubária.

O método não é reversível e até ser feita a histerossalpingografia a paciente deve utilizar algum método de anticoncepção. Segundo Kerin e Levy, a ultra-sonografia transvaginal realizada 3 meses após a inserção do Essure tem a mesma acurácea que a histerosalpingografia para detecção do correto posicionamento do dispositivo. Segundo os autores, pode-se dispensar a HSG.

São poucas as complicações relatadas na literatura a respeito da inserção do Essure. Thoma et al relataram um caso de perfuração tubária na introdução do dispositivo. A paciente foi submetida a laparoscopia para retirada do Essure e realização de laqueadura tubária.

Segundo Vellayan et al, há uma curva de aprendizado para a colocação do Essure. Os autores relatam sua experiência inicial em 130 casos. Nos primeiros 30 casos o percentual de colocação correta do dispositivo foi de 75%. Nos 60 casos seguintes foi de 94% e nos últimos 40 casos de 100%. Segundo os autores a principal causa de falha na inserção é a possibilidade de alterações na luz tubária como seqüelas de salpingites, desconhecidas antes da colocação.

Figura 1: o dispositivo intra-tubário Essure

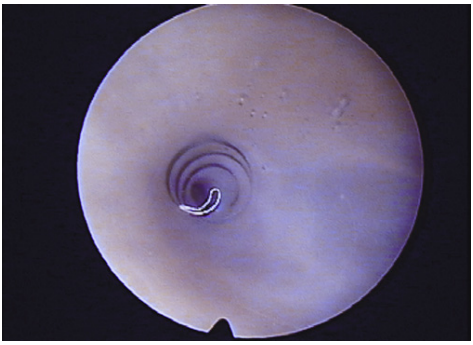

Figura 2: aspecto histeroscópico do Essure após colocação

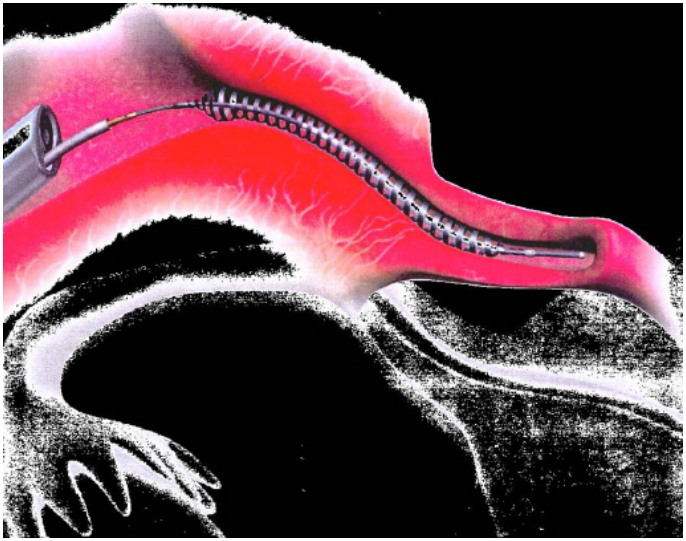

Figura 3: desenho demonstrativo de colocação do Essure

Conclusões

Um bom método de anticoncepção definitiva deve ter alto índice de eficácia, nenhum efeito colateral, fácil aplicabilidade, ser amplamente aceito pela população e ter baixo custo. Por via histeroscópica a cauterização elétrica é muito arriscada e de eficácia discutível. O Essure surge como uma importante alternativa. Ainda é preciso que mais serviços possam aplicá-lo e ter um seguimento a longo prazo para comprovar sua eficácia e ausência de complicações. Infelizmente, ainda é um método restrito aos países economicamente avançados, em razão de seu alto custo. E são os países em desenvolvimento que mais necessitam deste tipo de anticoncepção. Com certeza, a médio prazo, teremos seu barateamento e também o desenvolvimento de outros dispositivos intratubários de fácil aplicabilidade e alta eficácia.

Referências Bibliográficas

1. Arias AR, Videla-Rivero LC. Anticoncepção Histeroscópica. Em: Histeroscopia Cirúrgica, Luca Mencaglia e Luiz Cavalcanti de Albuquerque Neto. Medsi, Rio de Janeiro, 2004.

2. Kerin JF, Levy BS. Ultrasound: an efective method for localization of the echogenic Essure sterilization micro-insert: correlation with radiologic evaluations. J Minim Invasive Gynecol 2005; 12:50-54.

3. Kerin JF, Munday D, Ritossa M, Rosen D. Tissue encapsulation of the proximal Essure micro-insert from the uterine cavity following hysteroscopic sterilization. J Minim Invasive Gynecol 2007; 14:202-204.

4. Nichols M, Carter JF, Fylstra DL, et al. A comparative study of hysteroscopic sterilization performed in0office versus a hospital operating room. J Minim Invasive Gynecol 2006; 13:447-450.

5. Thoma V, Chua I, Garbin O, et al. Tubal perforation by ESSURE microinsert. J Minim Invasive Gynecol 2006; 13:161-163.

6. Valle RF, Carignan CH, et al. Tissue response to the stop microcoil transcervical permenet cantraceptive device, results from prehysterectomy study. Fertil Steril 2001; 76:974-80.

7. Vellayan M, Baxter A, Connor VB. The Essure hysteroscopic sterilization procedure: initial experience in Sheffield, UK. Gynecol Surg 2006; 3:303-307.

CAPÍTULO 5

HISTEROSCOPIA NOS PÓLIPOS ENDOMETRIAIS

Introdução

O pólipo endometrial é uma neoformação localizada formada por tecido endometrial, recoberto por epitélio e composto por uma variável quantidade de glândulas, estroma e vasos.

Os pólipos podem ser únicos ou múltiplos e podem variar em tamanho, desde poucos milímetros a vários centímetros; podem ainda ser sésseis ou pediculados.

Os pólipos podem apresentar atipias e malignidade.

Figura 1: imagens histeroscópicas de pólipos endometriais.

Padrão Histológico

Os pólipos parecem se originar de uma hiperplasia da camada basal, embora sua patogênese não esteja ainda bem esclarecida.

A classificação histológica é importante apenas para indicar que um pólipo benigno está presente e que não apresenta hiperplasia atípica ou carcinoma.

Há cinco formas morfológicas dos pólipos endometriais benignos:

- Proliferativo/hiperplásico: os mais comuns
- Atrófico: geralmente encontrados em mulheres na pós-menopausa.
- Funcional: respondem ao estímulo hormonal e apresentam alterações proliferativas e secretoras; ocorrem em pacientes na pré-menopausa e podem ser de difícil diagnóstico.
- Misto endometrial/endocervical: mostram desenvolvimento de glândulas endometriais e endocervicais.
- Adenomiomatoso: apresentam músculo liso em seu estroma

Pólipos podem ainda conter lesões focais como hiperplasia complexa, hiperplasia atípica, carcinoma intra-epitelial e carcinoma.

Prevalência

A prevalência de pólipo na população feminina em geral é de aproximadamente 25%. São mais freqüentes em mulheres na peri- e pós-menopausa, com um pico de incidência em torno dos 40 a 50 anos de idade, sendo menos freqüentes após os 60. Ocorrem mais em pacientes multíparas.

Fisiopatologia

Vários mecanismos moleculares têm sido associados ao aparecimento de pólipos endometriais. Maia (1998) e Taylor (2003) descreveram significativa redução de receptores de progesterona nessas lesões, o que os tornaria, segundo os autores, insensíveis ao hormônio. Lopes et al (2007) encontraram resultados diferentes com concentração de receptores de estrogênios e progesterona semelhantes no endométrio e no pólipo.

O crescimento de pólipos está também associado à perda dos mecanismos de pró-apoptose, que pode ser demonstrado pela hiperexpressão de Bcl-2.

Dal Cin (1995) observou a presença de rearranjos cromossômicos em 57% dos pólipos analisados, assim como vários grupos citogenéticos diferentes, a despeito de uma aparente semelhança clinica e morfológica.

Clínica

Sangramento uterino anormal, especialmente sangramento irregular, é o sintoma mais freqüentemente associado à presença de pólipos endometriais, tanto em pacientes na pré- como na pós-menopausa.

Savelli (2003), avaliando pacientes na pré- e pós-menopausa com pólipos endometriais, encontrou uma prevalência de sangramento anormal de 53,8% e observou que a incidência do sangramento era três vezes maior na menacma do que na pós-menopausa. Goldstein (2002) observou que 31,1% das pacientes com pólipos endometriais eram assintomáticas (achado acidental).

Apesar de controverso, vários autores têm observado que pólipos endometriais podem contribuir para a infertilidade ou estar associados a perdas gestacionais precoces. As possíveis causas seriam a dificuldade de implantação ou dificuldade de desenvolvimento normal do embrião devido a distorção e diminuição da cavidade uterina.

Autores como Lass (1999), Varasteh (1999) e Spiewankiewicz (2003), analisando pacientes inférteis, encontraram melhores taxas de gestações e menos perdas gestacionais em pacientes submetidas à polipectomia, quando comparadas ao grupo de pacientes inférteis, com pólipos endometriais. Concluíram que grandes pólipos e miomas contribuem para infertilidade, devem ser removidos e que, o procedimento histeroscópico para remoção das lesões, não diminui as chances de sucesso na implantação.

Em mulheres inférteis com pólipos endometriais, a remoção das lesões deve ser considerada como parte do tratamento da infertilidade.

Diagnóstico

A literatura tem demonstrado que a ultra-sonografia transvaginal tridimensional, assim como a histerossonografia são métodos de alta acurácia, com elevada sensibilidade e especificidade. Entretanto, nenhum método de imagem é capaz de distinguir entre as lesões benignas e malignas.

A curetagem uterina falha em diagnosticar pólipos em 40% dos casos, segundo Dessole (2000) e em 50 a 85% deles, segundo Maia (1998).

A histeroscopia, além de elevada acurácia diagnóstica, permite e retirada das lesões menores no momento do diagnóstico. O diagnóstico final é feito através do exame anatomopatológico.

Figura 2: imagens histeroscópicas de pólipos endometriais volumosos em pacientes na pós-menopausa

Pólipo e Câncer

Apesar das taxas de malignização dos pólipos endometriais serem relativamente baixas (0,5% a 4,8%), autores como Armênia (1967) e Peterson (1985) relataram alta prevalência de pólipos endometriais em úteros com câncer endometrial (34%).

O pólipo endometrial não é considerado como importante fator de risco para carcinoma de endométrio. Entretanto, a menopausa pode ser considerada como fator de risco para neoplasia que se origina em pólipos endometriais. Autores como Hileeto e colaboradores, observaram que a freqüência de alterações malignas em pólipos endometriais aumenta com a idade das pacientes, tendo significância estatística acima dos 65 anos.

Outros fatores de risco como menopausa tardia, obesidade, HAS e uso de hormônios ou tamoxifeno têm sido relatados.

Pólipo e Tamoxifeno

A terapia com tamoxifeno é um fator de risco para pólipos endometriais. O pólipo endometrial não é só a afecção mais freqüente como também a primeira a se desenvolver em usuárias da medicação.

A prevalência de pólipo endometrial entre usuárias de tamoxifeno é de 18%, segundo Vosse (2002) e, segundo Schlesinger (1998), 10,7% dos pólipos malignizaram-se nas usuárias do medicamento.

A estratégia de acompanhamento das usuárias de tamoxifeno no que diz respeito à doença endometrial permanece controversa. Sabe-se, entretanto, que a tendência em apresentar alteração endometrial benigna e câncer de endométrio aumenta com tempo de uso e dosagem acumulada da medicação.

Alguns autores recomendam monitorização histológica para todas as usuárias de tamoxifeno, outros somente para as pacientes sintomáticas (Assikis,1996) .

Pólipo Endocervical

A associação entre pólipo endometrial e pólipo endocervical é de aproximadamente 30%, segundo Pace (1992) e Vilodrove (1997).

Assim como os pólipos endometriais, os endocervicais provocam sangramento irregular em aproximadamente 25% da pacientes.

O risco de malignização dessas lesões fica em torno de 0,2% a 4%.

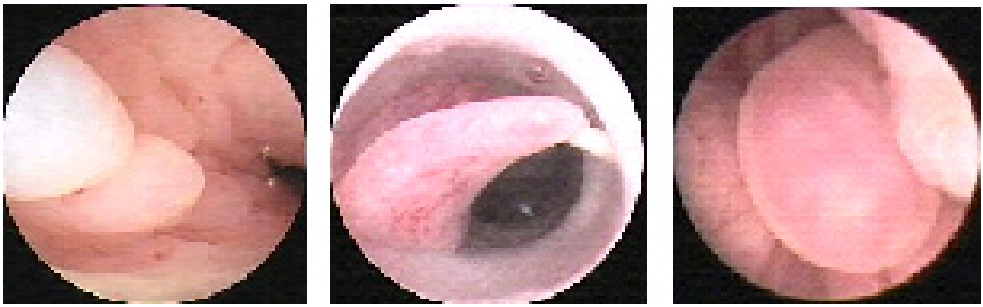

Figura 3: imagens histeroscópicas de pólipos endocervicais.

Tratamento

A histeroscopia cirúrgica é um método seguro, de baixo risco, e o mais eficaz no tratamento dos pólipos endometriais, com melhora nos sintomas em 75 a 100% das pacientes. Somente a polipectomia histeroscópica retira todo o pólipo com sua base e preserva o endométrio em volta da lesão.

Helio Costa (2001), em nove meses de acompanhamento após polipectomia, observou que 81,6% das pacientes tiveram resolução do sangramento. As falhas foram associadas à presença de outras doenças associadas, como leiomiomas, adenomiose e hiperplasia endometrial atípica.

O risco de recorrência dos pólipos endometriais é esperado quando da presença de atividade proliferativa anormal ou hiperplasia (Elliot, 2003). Nas pacientes que não

desejam mais engravidar e na ausência de câncer endometrial, a ablação pode ser realizada após polipectomia para prevenir recorrência estando também associada a melhores taxas de controle de sangramento.

A curetagem uterina falha em retirar todo pólipo em 92% das pacientes (Gebauer, 2001).

Todos os pólipos endometriais presentes em pacientes sintomáticas (sangramento e infertilidade) devem ser removidos (Grau de evidência 1C).

O manejo dos pólipos endometriais em pacientes assintomáticas e de baixo risco, ainda é discutível. Não existe, até o momento, consenso com respeito à indicação de polipectomia nesse grupo de pacientes.

Não se tem ainda conhecimento do curso natural de evolução, assim como do verdadeiro potencial de malignidade dos pólipos endometriais. Além disso, **considerando** a inabilidade de excluir hiperplasia ou câncer em pólipos, a despeito da evolução dos métodos de imagem, de uma biópsia normal ou do aspecto macroscópico de benignidade à histeroscopia, a maioria dos autores defende a remoção e análise histopatológica de todos os pólipos endometriais, sejam eles sintomáticos ou assintomáticos.

Por outro lado, a despeito da falta de métodos conservadores para distinguir entre os pólipos benignos e malignos, outros autores sugerem que o manejo expectante possa ser suficiente nos casos de pacientes de baixo risco e assintomáticas.

Stewart e colaboradores (2009) sugerem a remoção de pólipos assintomáticos de quaisquer tamanhos em mulheres com fatores de risco para hiperplasia ou câncer endometrial (Grau 2C). Em mulheres sem fator de risco, sugerem a remoção de pólipos assintomáticos sempre que forem múltiplos. Sugerem também remoção de pólipos assintomáticos quando forem únicos e maiores de 2 cm nas mulheres na pré-menopausa, e únicos e maiores de 1 cm em mulheres na pós-menopausa (Grau 2C). Sugerem manejo expectante de pólipos assintomáticos, únicos, menores de 2 cm na pré-menopausa ou menores de 1 cm na pós-menopausa, sem fator de risco para hiperplasia e câncer endometrial

Conclusões e Recomendações

1. Sangramento uterino irregular é o sintoma mais freqüente em pacientes com pólipos endometriais. Aproximadamente 30% são assintomáticas.

2. Pólipos aumentam ou crescem com a idade.

3. Pólipos estão associados com idade, obesidade e HAS

4. Seu crescimento é hormônio-dependente, como é visto em mulheres tratadas com tamoxifeno.

5. Têm baixo potencial de malignidade.

6. A transformação para hiperplasia ou câncer pode levar muitos anos.

7. Pólipos podem recorrer.

8. A remoção histeroscópica é o melhor tratamento.

9. Em mulheres inférteis com pólipos endometriais, a remoção do pólipo deve ser considerada como parte do tratamento da infertilidade.

10. Recomenda-se a retirada de todos os pólipos sintomáticos (Grau 1C) – (sangramento, infertilidade)

11. Recomenda-se remoção dos pólipos assintomáticos de qualquer tamanho em pacientes com fatores de risco para hiperplasia e câncer endometrial (Grau 2C) e em mulheres idosas, principalmente acima 60 anos.

Referências Bibliográficas

1. A. Antunes Jr et al. Endometrial polyps in pre- and postmenopausal woman: Factors associated with malignancy. Maturitas 2007; 415:421.

2. Armenia CS. Sequencial relationship between endometrial polyps and carcinoma of endometrium. Obstet Gynecol 1967;30:524-9.

3. Assikis VJ, Jordan VC. Gynecologic effects of tamoxifeno and the association with endometrial carcinoma. Int J Gynecol Obstet 1995;56:1475-9.

4. Dal Cin, P, Vanni, R, Marras, S, et al. Four cytogenetic subgroups can be identified in endometrial polyps. Cancer Res 1995; 1555:1565

5. Diagnosis of Endometrial Biopsies and Curettings: A Practical Approach. Michael T. Mazur, Robert J. Kurman. Second Edition, Springer, 2004.

6. Ferrazzi E, Zupi E, Leoni FP, et al. How often are endometrial polyps malignant in asymptomatic postmenopausal woman? A multicenter study. Am J Obstet Gynecol 2009; 200:235.

7. Gebauer, G, Hafner A, Siebzehnrubl E, Lang N. Role of Hysteroscopy in detection and extration of endometrial polyps: results of a prospective study. AM J Obstet Gynecol 2001; 184:59

8. Goldstein SR, Monteagudo A, Popiolek D, Mayberry P, Timor-Tritsch I. Evaluation of endometrial polyps. AM J Obstet Gynecol 2002; 186:669-74

9. Lass, A, Williams, G, Abusheikha, N, Brinsden, P. The effect of endometrial polyps on outcomes of in vitro fertilization (IVF) cycles. J. Assist Reprod Genet 1999; 16:410

10. Lopes RGC, Baracat E, Cavalcanti L et al. Analysis of estrogen and progesterone receptor expression in endometrial polyps. J Minim Invasive Gynecol 2007; 14:300-303.

11. Maia H, Maltez A, Calmon LC, Oliveira M, Marques D, Coutinho EM. Histophatology and steroid receptors in endometrial polyps of postmenopausal patientes under hormone replacement therapy. Gynaecol endosc 1998; 7:267-272

12. Maia, H Jr, et al. Proliferation profile of endometrial polyps in post-menopausal women. Maturitas 40 (2001) 273:281.

13. Nappi L, et al. Are Diabetes, Hypertension, and Obesity independent risk factors for endometrial polyps? The Journal of Minimally Invasive Gynecology, 2009; 16, 157:162.

14. Pace S, Grassi A, Franceschini P, Villani C, Frega A, Lotti G. Diagnostic and Therapeutic aspects of endometrial polyps. Minerva Ginecol. 1992; 44:227-31

15. Pettersson B, Adami HO, Lindgren A, Hesslius I. Endometrial polyps and hyperplasia as risk factos for endometrial carcinoma. Acta Obstet Gynecol Scand 1985;64:653-9.

16. Savelli, L, De Iaco, P, Santini, D, ET AL. Histopathologic features and risk factors for benignity, hyperplasia, and câncer in endometrial polyps. Am J Obstet Gynecol 2003; 188:927

17. Stewart, E, Barbieri, R, Falk, S. Endometrial polyps. UpToDate, fevereiro, 2009.

18. Taylor LJ, Jackson TL, Reid JG, Duffy SR. The differential expression of ER, PR, Bcl-2, and Ki67 in endometrial lesions. BJOG 2003;110:794-8.

19. Varasteh N, Neuwirth R, Levin B, Keltz M. Pregnancy rates after hysteroscopy polypectomy and myomectomy in infertile women. Obstet Gynecol 1999; 94(2):168-71

20. Vilodre LC, Bertat R, Petters R, Reis FM. Cervical polyp as risk factor for hysteroscopically diagnosed endometrial polyps. Gynecol Obstet Invest 1997;44(3):191-5.

CAPÍTULO 6

ABLAÇÃO DO ENDOMÉTRIO

Introdução

Até recentemente, a única forma de tratarmos o sangramento uterino anormal (SUA) de origem benigna, que não respondiam ao tratamento hormonal era a histerectomia. Cerca de 1/3 das consultas ginecológicas nos USA tem como queixa clínica o SUA e cerca de 60% destas pacientes são submetidas a histerectomia. No Reino Unido, 50% das 70 mil histerectomias realizadas a cada ano são indicadas por sangramento uterino anormal. A histerectomia, embora curativa, apresenta uma taxa de mortalidade de cerca de um para cada mil procedimentos e uma taxa de morbidade de 3 a 50%.

Desde o início do século passado, várias técnicas no sentido de se destruir o endométrio para o tratamento do sangramento uterino anormal foram tentadas: curetagem abrasiva, rádio intra-cavitário, ácido oxálico, formaldeído, etc, mas nenhuma produziu bons resultados até o surgimento da ablação endometrial histeroscópica que é a retirada ou destruição das camadas basal e funcional do endométrio. Iniciou-se com Neuwirth em 1978, que realizou uma miomectomia em mioma submucoso utilizando um ressectoscópio urológico e questionou porque este procedimento não poderia ser alargado para toda cavidade uterina. Em 1979 Goldrath, realizou a 1ª. ablação utilizando Nd-Yag com objetivo de obter uma Síndrome de Ascherman. Posteriormente, várias outras formas de ablação endometrial foram descritas, como veremos mais adiante.

As vantagens da ablação/ressecção endometrial sobre a histerectomia são as seguintes: menor tempo operatório, menor dor no pós operatório, recuperação mais rápida, menor incidência de complicações, menor custo e menor perda sanguínea.

A técnica ideal de ablação endometrial deve obedecer aos seguintes critérios: efetividade, segurança, fácil aprendizado, rápida realização, pouco dolorosa, possibilidade

de ser realizada com anestesia local, ser realizada ambulatorialmente e possibilidade de se utilizar aparelho portátil.

Seleção das Pacientes

A paciente que tem indicação para ablação endometrial é aquela que apresenta quadro de sangramento uterino anormal de causa benigna que justificaria uma histerectomia.

Deve-se realizar estudo histológico do endométrio por um período mínimo de 6 meses antes da ablação porque a presença de atipia celular é critério de exclusão. Antes do procedimento, a paciente deve ser informada sobre os resultados do método, seus riscos e complicações. Também deve-se informar à paciente que, de modo geral, as técnicas de ablação endometrial levam a um comprometimento da fertilidade.

Critérios de Seleção de Pacientes

Pacientes esterilizadas ou com prole definida, ausência de doença uterina pré-maligna ou maligna, histerometria menor que 12 cm, ausência de dismenorréia severa sugestiva de adenomiose profunda, falência ou intolerância ao tratamento medicamentoso, obesidade ou doença sistêmica que contra-indique uma cirurgia maior.

Indicações

As indicações para ablação são o tratamento do SUA de natureza benigna, resistente ao tratamento hormonal, hiperplasias benignas sem atipias, adenomiose superficial, associação com pólipos e miomas, como alternativa ou contra-indicação para o tratamento medicamentoso e a não aceitação da histerectomia.

Pré-Operatório

A investigação pré-operatória não difere da necessária a outra cirurgia ginecológica, salvo pela histeroscopia diagnóstica prévia para estudo do endométrio, da cavidade uterina e do estudo histológico do endométrio fornecido pela biópsia.

O endométrio, em algumas situações, pode ser preparado com medicamentos, tais como o danazol, análogos do GnRH, gestrinona, contraceptivos orais ou progestagênios por um período de 4 a 8 semanas, que reduzem a espessura endometrial, facilitando sua destruição.

Tipos de Ablação Endometrial

1) Nd:YAG Laser

É uma das formas de cirurgias intra-uterinas que alcança profundidade adequada e se difunde lateralmente de forma homogênea, promovendo uma destruição tecidual que alcança 4 a 5 mm através de uma fibra introduzida pelo canal operatório do histeroscópio. É necessário o preparo do endométrio, previamente ao procedimento. Deve ser realizada em centro cirúrgico com anestesia geral ou bloqueio, tendo como principal vantagem a utilização de meio distensor fisiológico, diminuindo em muito o risco da síndrome do intravasamento, porém tem um custo elevado e é pouco utilizada em nosso meio. As taxas de satisfação com amenorréia e hipomenorréia gira em torno de 30 a 90%.

2) Ressectoscópio Monopolar

É um dos métodos mais utilizados no Brasil, onde após anestesia (preferencialmente bloqueio) e dilatação do colo uterino até vela de Hegar No. 9-10, introduzimos o ressectoscópio de 26 *Franch* com fluxo contínuo, com ótica de 4 mm e 30 graus. O meio distensor ideal é a glicina 1,5% ou a solução manitol/sorbitol por serem de baixa viscosidade e não eletrolíticos. A distensão da cavidade uterina pode ser feita através de coluna de pressão, manguito do aparelho de pressão envolvendo o frasco do meio distensor ou através de bombas de infusão, as quais tem como vantagem o controle rigoroso da entrada e saída de líquido, diminuindo o risco de intravasamento e mantendo a visão permanentemente limpa.

Inicia-se a ressecção pela parede posterior e no sentido crânio-caudal até a região do istmo com eletrocautério calibrado em torno de 100 W no corte e coagulação. As fatias do endométrio ressecadas são posicionadas no fundo uterino. Depois resseca-se as paredes laterais e por último a parede anterior, pois sua ressecção forma muitas bolhas e as fatias endometriais caem e impedem a visibilização da parede posterior. Quando a cavidade uterina fica repleta de fatias de endométrio atrapalhando a visão, estas, devem ser removidas. O

último passo é a eletrocoagulação de todas as paredes ressecadas, do fundo uterino e dos óstios tubários com a utilização do *rollerball.* Estas regiões não devem ser ressecadas pois as paredes uterinas são mais delgadas e têm vascularização mais exuberante, aumentando o risco de perfuração e hemorragia.

O procedimento demora em média 15 a 30 minutos e a alta hospitalar ocorre em 4 a 12 horas. Pode-se realizar histeroscopia diagnóstica em cerca de 30 a 60 dias após a cirurgia, para lisar alguma eventual sinéquia que tenha se formado, deixando a cavidade livre para futuras investigações.

A ressecção endometrial com alça diatérmica apresenta algumas vantagens sobre as outras técnicas de ablação. Além das altas taxas de amenorréia/hipomenorréia, fornece material para estudo histológico, permitindo diagnóstico de neoplasias que tenham passado despercebidas anteriormente. Também pode ser realizada em conjunto com outras cirurgias, como polipectomias, miomectomias e cirurgias laparoscópicas.

As complicações são pequenas e as mais freqüentes são: lacerações do colo uterino, hemorragia, perfuração uterina, infecção, hematometra, gravidez pós-ablação, recorrência do sangramento e a síndrome do intravasamento que decorre da absorção maciça do meio distensor para o compartimento intravascular. Isto levaria a uma sobrecarga cardíaca com edema agudo de pulmão ou hemodiluição com hiponatremia grave.

3) Rollerball

A ablação endometrial pela eletrocoagulação com *rollerball* ou *rollerbarr* obedece os mesmos critérios de seleção de pacientes que as técnicas anteriores, acrescida da necessidade de realizar-se um preparo do endométrio e não incluir neste grupo as pacientes que apresentem afecções intra-uterinas.

A técnica consiste em aplicarmos o eletrodo em toda parede uterina no sentido crânio-caudal numa potencia de coagulação pura em torno de 60 a 100 W.

Apesar do risco de complicação com o intravasamento praticamente não existir, as taxas de recorrência a longo prazo são maiores que as outras técnicas.

4) Ablação endometrial com energia bipolar

A utilização de energia bipolar em cirurgias histeroscópicas mostrou-se extremamente vantajosa por utilizar um meio distensor fisiológico (soro fisiológico), minimizando em muito os riscos da síndrome do intravasamento *(overload)*.As complicações são relativamente baixas e as taxas de amenorréia/hipomenorréia giram em torno de 40 a 87%.

5) Balão térmico

Consiste na colocação de um balão de látex descartável na cavidade uterina que é enchido por solução de dextrose 5%, glicina ou água destilada dependendo da marca do dispositivo. Um pequeno eletrodo colocado dentro do balão aquece a solução entre 70 e 90º Celsius por um período de 8 a 15 minutos. Devem ser excluídas pacientes com cirurgias uterinas prévias (histeroplastias, miomectomias), hiperplasisa endometrial e carcinoma, presença de miomas ou pólipos e úteros com histerometria acima de 12 cm.

A termocoagulação atinge uma espessura de 3 a 5 mm do endométrio e um display demonstra a temperatura, a pressão intra-uterina e o tempo.

Os resultados quando comparados com os da ressecção eletrocirúrgica do endométrio, não evidenciam diferenças entre os grupos estudados de amenorréia, hipomenorréia, escapes e falhas. Revelaram porém, menores riscos de "overload", perfuração uterina, hemorragias e melhor relação custo/benefício.

6) Ablação endometrial com Microondas

O equipamento de ablação endometrial por microondas (Microwave Endometrial Ablation-MEA) consiste na colocação deu um probe dentro do útero, onde a energia gerada por microondas destrói tecidos até 6 mm de profundidade no endométrio.

Apesar de não termos este método no Brasil, os resultados quanto as taxas de amenorréia e hipomenorréia são comparáveis com os da ressecção eletrocirúrgica do endométrio.

7) Hidrotermoablação

Consiste num sistema que utiliza solução fisiológica aquecida (70 a 90º) com fluxo contínuo, videoassistida por histeroscopia. Um aparelho controla a entrada de solução salina

na cavidade, mantendo a pressão entre 50 e 55 mmHg, não permitindo a passagem pelas tubas.

Este procedimento necessita preparo prévio do endométrio e as taxas de amenorréia/hipomenorréia ficam em torno de 70%.

8) Ablação endometrial com Laser Diodo

Este procedimento não histeroscópico realizado sem visão direta alcança resultados superiores por difundir o Laser Diodo por todo endométrio (incluindo as áreas inacessíveis como as regiões cornuais), numa profundidade de 3,5 a 6 mm. Existe a necessidade de preparo prévio do endométrio e as taxas de amenorréia/hipomenorréia giram em torno de 85%.

9) Crioablação

Este sistema já existente no Brasil, difere das outras técnicas por não utilizar a energia térmica na destruição do endométrio. Através de um probe intra-útero tem-se uma temperatura de 90º Celsius negativos, acarretando destruição protéica, inibição das reações enzimáticas, cristalização da água celular, ruptura da membrana celular e destruição até a profundidade de 9 a 12 mm. As taxas de hipomenorréia/amenorréia ficam em torno de 65 a 75%.

Considerações Finais

A ablação endometrial se apresenta como excelente alternativa à histerectomia em casos selecionados devido a um grande número de vantagens, entre elas menor tempo de internação, menor desconforto pós-operatório, rápida recuperação e redução de custos.

As complicações estão relacionadas à sobrecarga hídrica, perfuração uterina, hemorragia, infecção e hematométrio. Felizmente são pequenas se os critérios de seleção de pacientes forem adequados.

Pode-se realizar uma histeroscopia diagnóstica de controle entre 30 e 90 dias após o procedimento, no sentido de lisar-se alguma eventual sinéquia e verificar o estado da cavidade uterina.

Referências Bibliográficas

1. Chang PT, Vilos GA, Abu-Rafea B, Hollett-Caines J, Abyaneh ZN, Edris F. Comparison of Clinical Outcomes with Low-Voltage (Cut) Versus High-Voltage (Coag) Waveforms during Hysteroscopic Endometrial Ablation with the Rollerball: A Pilot Study. J Minim Invasive Gynecol. 2009; 16(3):350-3.

2. Connor VF. Essure: a review six years later. J Minim Invasive Gynecol. 2009; 16(3):282-90.

3. El-Nashar SA, Hopkins MR, Creedon DJ, St Sauver JL, Weaver AL, McGree ME, Cliby WA, Famuyide AO. Prediction of treatment outcomes after global endometrial ablation. Obstet Gynecol. 2009; 113(1):97-106.

4. Practice Committee of American Society for Reproductive Medicine. Indications and options for endometrial ablation. Fertil Steril. 2008; 90(5 suppl):S236-40.

5. Prasad P, Powell MC. Prospective observational study of Thermablate Endometrial Ablation System as an outpatient procedure. J Minim Invasive Gynecol. 2008; 15(4):476-9.

6. Guillot E, Ommes S, Yazbeck C, Madelenat P, Groupe HTA. Endometrial ablation using hydrothermablator: results of a French multicenter study. Gynecol Obstet. 2008; 36(1):45-50.

7. Della Badia C, Nyirjesy P, Atogho A. Endometrial ablation devices: review of a manufacturer and user facility device experience database. J Minim Invasive Gynecol. 2007; 14(4):436-41.

8. MCCausland AM, McCausland VM. Long-term complications of endometrial ablation: diagnosis, treatment and prevetion. J Minim Invasive Gynecol. 2007; 14(4):399-406.

9. Papadopoulos NP, Magos A. First-generation endometrial ablation: roller vs loop vs laser. Best Pract Res Clin Obstet Gynecol. 2007; 21(6):915-29.

10. Practice Committee of the American Society for Reproductive Medicine. Fertil Steril. 2006; 86(5 suppl):S6-10.

11. Vilos GA. Hysteroscopic ans nonhysteroscopic endometrial ablation. Obstet Gynecol clin North Am. 2004; 31(3):687-704.

12. Van Zon-Rabelink IA, Vleugels MP, Merkus HM, De Graaf R. Efficacy and satisfaction rate comparing endometrial ablation by rollerball electrocoagulation to uterine balloon thermal ablation in a randomised controlled trial. Eur J Obstet Gynecol Reprod Biol. 2004 May 10;114(1):97-103.

13. Pereira PIB. Ablação Endometrial. Em: Tratado de Videoendoscopia Ginecológica. Crispi CP. Atheneu, Rio de Janeiro, 2003.

14. Lethaby A, Hickey M. Endometrial destruction techniques for heavy menstrual bleeding: a Cochrane review. Hum Reprod. 2002; 17(11):2795-806.

15. Pelicano M, Guida M, Acunzo G, Cirillo D, bifulco G, Nappi C. Hysteroscopic transcervical endometrial resection versus thermal destruction for menorrhagia: a prospective randomized Trial on satisfaction rate. Am J Obstet Gynecol. 2002; 187(3):545-50.

16. Basbaum C. Alternativas de Destruição Endometrial. Em: Consenso Brasileiro de Videoendoscopia Ginecológica. Donadio N, Albuquerque Neto LC. Febrasgo, Rio de Janeiro, 2001.

17. Donnez J, Polet R, Rabinovitz R, Ak M, Squifflet J, Nisolle M. Endometrial laser intrauterine thermotherapy: the first series of 100 patients observed for 1 year. Fertil Steril. 2000; 74(4):791-6.

18. Dobak JD, Willems J, Howard R, Shea C, townsend DE. Endometrial cryoablation with ultrasound visualization in women undergoing hysterectomy. J Am Assoc Gynecol Laparosc. 2000; 7(1):89-93

19. Pace W, Rubinger T. Ablação de Endométrio. Em: Tratado de Ginecologia da Febrasgo – Volume II. Oliveira HC, Lemgruber I, Costa OT. Revinter, Rio de Janeiro, 2000.

20. Villos GA. Intrauterine surgery using a new coaxial bipolar electrode in normal saline solution (Versapoint): a pilot study. Fertil Steril. 1999; 72(4):740-3.

CAPÍTULO 7

HISTEROSCOPIA NAS HIPERPLASIAS DO ENDOMÉTRIO

Introdução

A hiperplasia endometrial é definida como um crescimento anormal do volume endometrial que se acompanha de diversos graus e combinações de desordem arquitetural, estratificação e atipia epitelial. É resultado da estimulação estrogênica sem ação da progesterona, ou a incapacidade de uma resposta endometrial geral ou focal a essa ação.

A sua importância está relacionada à associação com sangramento uterino anormal, hormonioterapia, tumores funcionantes de ovário e câncer endometrial. A real vantagem da histeroscopia sobre os demais métodos de investigação da hiperplasia endometrial na cavidade uterina, é poder observar a lesão ampliada, "ao vivo e em cores", decidindo onde e como iremos realizar a biópsia endometrial.

Classificação Anatomopatológica

É baseada em aspectos arquiteturais e citológicos:

- Simples (com ou sem atipias): caracteriza-se por aumento da relação glândula/ estroma, sem compressão do estroma. As glândulas podem ser dilatadas ou císticas.

- Complexa (com ou sem atipias): caracteriza-se por ocupação glandular exagerada, comprimindo o estroma, que se torna rarefeito e as glândulas encostam umas nas outras.

A presença ou não de atipia citológica é que determina o grupo de maior risco para progressão ao câncer endometrial. KURMAN et cols., em 1985, ao seguirem 170 mulheres com hiperplasia endometrial por 13,4 anos, observaram que a progressão para câncer endometrial ocorre em 1,6 % das hiperplasias sem atipias e 23% das hiperplasias atípicas.

Outra classificação possível é:

- Hiperplasias endometriais: abrange tanto as simples quanto complexas, sem atipias.

- Neoplasia intra-epitelial endometrial (EIN): abrange as hiperplasias com atipias não importando serem simples ou complexas.

Classificação Histeroscópica

Os aspectos endometriais variam desde um endométrio hipertrofiado, com aumento da densidade glandular até aspectos francamente atípicos, ficando difícil o diagnóstico diferencial com a suspeita de neoplasia do endométrio.

A Sociedade Européia de Endoscopia Ginecológica (ESGE) classifica a "suspeita de hiperplasia endometrial", do ponto de vista histeroscópico, da seguinte maneira:

- HIPERPLASIA COM ALTO RISCO DE MALIGNIZAÇÃO
  - Aumento da espessura do endométrio
  - Regeneração irregular da mucosa endometrial
  - Aumento da vascularização
  - Presença de dilatações císticas
  - Formações ou aspecto polipóide do endométrio
  - Disposição irregular e concentração dos orifícios glandulares

- HIPERPLASIA COM ALTO RISCO DE MALIGNIZAÇÃO
  - Comprometimento importante da arquitetura
  - Aspecto polipóide com vascularização francamente patológica
  - Vascularização superficial com evidente neovascularização e atipias
  - Presença de necrose

Na suspeita de hiperplasia do endométrio, a melhor época para realização da histeroscopia diagnóstica é a 2ª fase do ciclo menstrual. Isto ocorre pela possibilidade de obtenção de maior quantidade de tecido endometrial para análise histológica.

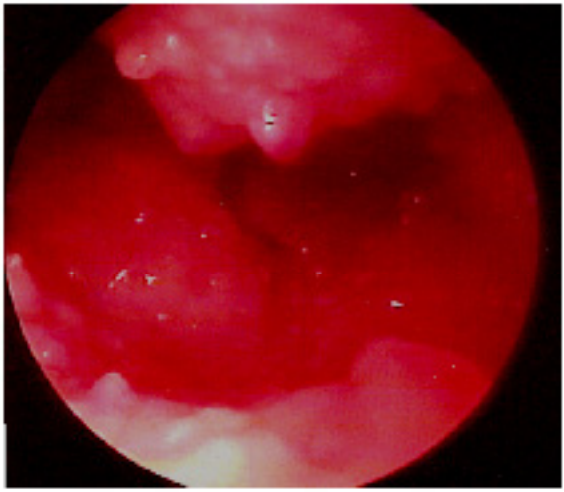

Figura 1: visão histeroscópica de provável hiperplasia do endométrio

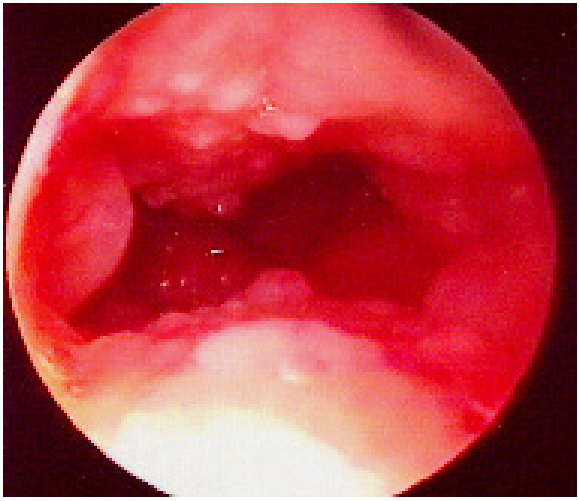

Figura 2: visão histeroscópica de dilatações císticas, sugestivas de hiperplasia do endométrio

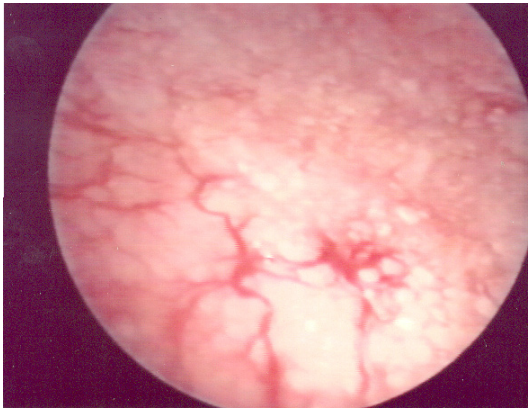

Figura 3: visão histeroscópica de disposição irregular e aumento de orifícios glandulares, sugestivo de hiperplasia endometrial

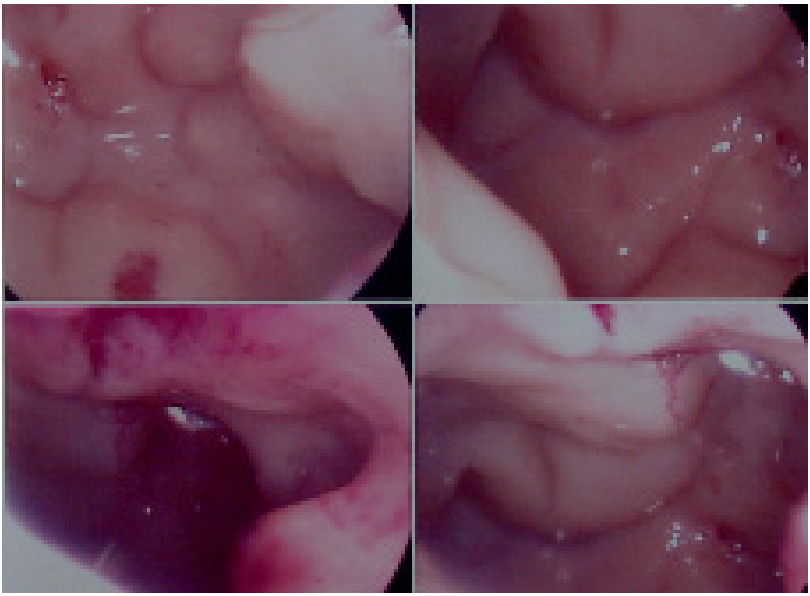

Figura 4: visão histeroscópica de hipertrofia endometrial com aspecto polipóide, sugestiva de hiperplasia endometrial

Concordância entre suspeita de Hiperplasia na Histeroscopia e Exame Histológico

- Ruiz M.	1994	25 %
- Mencaglia L.	1990	44,8 %
- Miyahira C.	1995	38,1%
- Lasmar R.	2005	56%
- Machado S.	2008	48,7%

Vários estudos de diversos autores que se dedicam à histeroscopia têm demonstrado casuísticas as mais díspares relativas às hiperplasias endometriais no tocante à correlação entre sua imagem histeroscópica e o resultado histopatológico de suas biópsias. Diversos fatores podem contribuir para essa estatística controversa, dentre os quais podemos citar como mais relevantes: a experiência do examinador, qualidade do equipamento, amostra endometrial suficiente e competência do patologista.

Considerações Importantes

- A acurácia do exame histeroscópico é diretamente proporcional à severidade das lesões;

- A histeroscopia associada à biópsia endometrial é o método mais acurado com sensibilidade de 91 a 98% e especificidade de 99,6 a 100%;

- Na descrição do laudo histeroscópico com suspeita de hiperplasia endometrial, o aspecto endometrial deve sempre ser “sugestivo” de hiperplasia.

Contribuição da Histeroscopia no seguimento e tratamento das Hiperplasias Endometriais

O tratamento das hiperplasias endometriais pode ser clínico ou cirúrgico e fundamenta-se basicamente no tipo de lesão e no desejo de manter a fertilidade.

Pacientes portadoras de hiperplasia simples ou complexa sem atipias, independente da idade, podem receber tratamento conservador com progesterona, podendo ser usado por via sistêmica ou local através de liberação prolongada de levonorgestrel contido em dispositivo intra-uterino. A reavaliação histeroscópica, associada à biópsia endometrial é recomendada após seis meses de tratamento.

Cianferoni (1999) realizou a ablação endometrial em 73 mulheres com hiperplasia sem atipia, portadoras de sangramento uterino anormal, concluindo ser o procedimento efetivo para a regressão da lesão e prevenção de sua recorrência. Esse tratamento deve ser realizado preferentemente em casos de falha do tratamento clínico, em pacientes com prole definida.

Nas mulheres mais jovens, com desejo de futura gestação, apresentando lesões atípicas, além do tratamento clínico é mandatário o seguimento com histeroscopia seriada, associada à biópsia endometrial.

Conclusões

A hiperplasia endometrial representa um espectro de alterações morfológicas e biológicas das glândulas endometriais e do estroma, com aspectos histeroscópicos diversos. Varia desde um estado fisiológico exagerado ao carcinoma in situ ou EIN (neoplasia intra-epitelial do endométrio). Apesar da importância da histeroscopia diagnóstica, o diagnóstico final é sempre anatomopatológico.

Referências Bibliográficas

1. J.-L. Brun, E. Descat, B. Boubli, D. Dallay. Les Huperplasies de l'endomètre. J Gynecol Obstet Biol Reprod 2006; 35: 542-550.

2. CLARCK T. Justin. VOIT Doris, GUPTA Janesh, HIDE Cristopher, FUJIAN SONG, KHAN Khalids. Accuracy of Hysteroscopy in the diagnosis of endometrial cancer and hyperplasia. A systematic quantitative review. JAMA, the journal of the American Medical Association, ISSN 0098-7484. 2002, vol 288, pp 1610-1621.

3. Garuti G et al. Accuracy of histeroscopic diagnosis of endometrial hyperplasia: a retrospective study 323 patients.J Minim Invasive Gynecol. 2005 May-Jun; 12 (3): 247-53.

4. Bruno E., Gama C. Hipertrofia Endometrial. Tratado de Vídeoendoscopia Ginecológica, Claudio Crispi, Editora Atheneu 2003, pp 1021-1032.

5. Deus J. M. e col. Histeroscopia Diagnóstica na Hiperplasia Endometrial, Consenso Brasileiro em Vídeoendoscopia Ginecológica, Nilson Donadio e Luiz Cavalcanti de A. Neto, Artes Médicas, 2001, pp 361-363.

6. Gama CRB e Bruno E. In: Lasmar R. E Barroso P. Histeroscopia. Uma abordagem Prática. Rio de Janeiro: MEDSI, 2002.

7. Hamou JE. Hysteroscopy and Microcolpohysteroscopy. Paris Appleton & Lange, 1991.

8. Mencaglia L, Perino A, Gilardi G. Testo Atlante de Isteroscopia diagnostica ed operatória. Poli Industria chimica S P Milano, 1990.

9. - Miyahira H. Análise Crítica do Diagnóstico Histeroscópico Endometrial. Tese de Doutorado em Medicina (Ginecologia), UFRJ, 1995.

10. Kurman RJ, Kaminsky PF, Norris HJ. The behavior of endometrial hyperplasia. A long-term study of "untreated" hyperplasia in 170 patients. In: Neto JN, Traiman P, Petri Nahás EA. De Luca L. Epidemiologia do Câncer de Endométrio. Femina, 27 (6):489-93;1999.

CAPÍTULO 8

HISTEROSCOPIA E ADENOMIOSE

Introdução

A Adenomiose, assim como a Endometriose, permanece até os dias de hoje como um grande enigma da ginecologia. Trata-se de doença benigna que se caracteriza pela presença de células endometriais glandulares ou estromais no interior do miométrio. Ao redor destas células, o miométrio se apresenta hiperplásico ou hipertrofiado. Desde Simpson em 1927, há autores que consideram a Adenomiose e a Endometriose como duas entidades distintas e outros não. Pesquisas mais recentes defendem uma correlação importante entre estas duas afecções. Do ponto de vista anatomopatológico, o endométrio ectópico tanto na Endometriose como na Adenomiose são idênticos. Também respondem de forma assincrônica aos esteróides ovarianos em comparação com o endométrio tópico.

Segundo Loy, a adenomiose pode ser reproduzida em várias espécies animais incluindo os primatas não humanos. É achado comum em peças cirúrgicas de histerectomias realizadas por sangramento uterino anormal, geralmente menorragias e hipermenorragias, freqüentemente acompanhadas de dismenorréia. É doença de difícil diagnóstico pelos exames de imagem disponíveis, embora com o grande desenvolvimento da ultra-sonografia e da ressonância magnética, este quadro tenha mudado bastante nos últimos anos.

Muitos investimentos têm sido feitos na busca da etiopatogenia desta doença pois os custos materiais, pessoais e sociais na sua abordagem são enormes. As novas pesquisas são promissoras para o esclarecimento de mais este enigma da medicina.

Epidemiologia

Até recentemente dizíamos que a Adenomiose em contradição com a Endometriose, era apanágio das mulheres multíparas na 4ª e 5ª década de vida. Os estudos mais recentes com ressonância magnética mostram a possibilidade de diagnóstico precoce da doença, em mulheres entre 20 e 30 anos de idade. O diagnóstico tardio da doença faz com que creiamos tratar-se de doença da 4ª e 5ª década de vida.

Diversos trabalhos mais recentes relatam o diagnóstico de Adenomiose por exames de imagem em pacientes jovens com dismenorréia e infertilidade. Segundo Leyendecker et al, a clássica Adenomiose da pré-menopausa e as variantes encontradas na mulher jovem, com ou sem Endometriose, não diferem uma da outra em respeito aos locais afetados nas paredes uterinas, os aspectos anatômicos e a histologia. Desta forma, é compreensível imaginarmos que exista uma mesma fisiopatologia para ambas as formas clínicas, diferindo provavelmente quanto ao momento do diagnóstico.

A real incidência da doença é desconhecida, da mesma forma que a Endometriose. O diagnóstico de certeza é anatomopatológico e realizado em pacientes submetidas a histerectomias. Por outro lado há dúvidas na literatura sobre os critérios de penetração do endométrio no miométrio para caracterizar a presença de Adenomiose. Há também dúvidas diagnósticas em relação a qual parede uterina analisar pois é comum a presença de miométrios normais convivendo com miométrios de outras paredes com infiltração endometrial. Bird et al em 1992 relataram a presença de Adenomiose em 61,5% de espécimes de histerectomias, indicadas por várias razões. Porém, este mesmo autor se seguisse o critério de penetração patológica no miométrio a partir de 2,5 mm, contados desde o bordo inferior do endométrio até a área miometrial afetada, teria um índice de 24,9% de espécimes com Adenomiose. A literatura cita a incidência em espécimes cirúrgicas entre 20 e 30%. Porém não podemos inferir a partir destes dados qual a real prevalência desta afecção na população feminina.

Da mesma forma que na Endometriose, é possível haver uma incidência familiar da doença embora não existam até o momento estudos genéticos conclusivos. Há diversos relatos na literatura como o de Emge em 1962 relatando o caso de 7 famílias onde mães e filhas foram submetidas a histerectomias, todas por Adenomiose. Arnold et al em 1994 publicaram um caso de Adenomiose familiar estudando três gerações de uma mesma família, com todas as mulheres portadoras de Adenomiose.

Quadro Clínico

É muito difícil fazer uma caracterização clara dos sintomas da Adenomiose. Na sua fase inicial, a Adenomiose é assintomática podendo por vezes se manifestar por dismenorréia e infertilidade. Esta última ocorreria por intervenção no processo fisiológico de contrações uterinas do colo em direção ao fundo uterino com finalidade de transportar o gameta masculino em direção ao óvulo. A Adenomiose já em fase avançada se manifesta com menorragia, hipermenorréia e dismenorréia. A menorragia se explica pelo aumento volumétrico do útero e a presença de endométrio no miométrio dificultando a contração uterina necessária no mecanismo hemostático durante a menstruação.

A dismenorréia ocorre por elevação da prostaglandina $F_{2á}$ produzida pelo endométrio tópico cuja superfície está aumentada e aquele no interior da musculatura uterina. O sangramento menstrual aumentado e a formação de coágulos colabora também com esta sintomatologia. Segundo Nishida, a dismenorréia ocorre quando a invasão miometrial ultrapassa 80% do total da musculatura uterina.

Em 1984 foi realizado um estudo multicêntrico, publicado por Lee et al, com 1851 pacientes submetidas a histerectomia. Das pacientes diagnosticadas clinicamente como portadoras de Adenomiose em apenas 48% houve confirmação histológica da afecção.

Diagnóstico Histeroscópico

Esta técnica, muito desenvolvida nos últimos anos, tem proporcionado estudos a respeito da possibilidade de se diagnosticar a Adenomiose com seu emprego. Tem como limites a impossibilidade de avaliação da real extensão da doença e sua profundidade. Porém, achados histeroscópicos podem levar à suspeita diagnóstica e orientar a realização de outros exames. Uma grande dificuldade é a realização de biópsias para confirmação histológica, pois as biópsias por histeroscopia ambulatorial geralmente estão limitadas ao endométrio. É possível a biópsia miometrial com alças elétricas mas geralmente exigem anestesia tornando a pesquisa mais dispendiosa e invasiva. Pode-se tentar a biópsia ambulatorial com as alças com corrente bipolar, porém, levam a dor por atingir o miométrio. Por outro lado é neste

momento a única possibilidade de obtenção de material para exame anatomopatológico em pacientes que desejam por várias razões, a preservação do útero.

São áreas descritas como sugestivas da presença de Adenomiose:

- áreas de coloração acastanhadas que às vezes ao contato liberam um líquido achocolatado (figuras 1, 2 e 5);

- pequenos orifícios na parede uterina à semelhança daqueles visibilizados na histerossalpingografia (figuras 3, 4 e 6);
- presença de áreas hipervascularizadas;
- aumento importante da cavidade uterina sem a presença de miomas intramurais
- áreas de retração do endométrio;

Por tratar-se de tecnologia em constante desenvolvimento pode-se esperar por exemplo pelo desenvolvimento de técnicas como a realização de ultra-sonografia transuterina associada à histeroscopia.

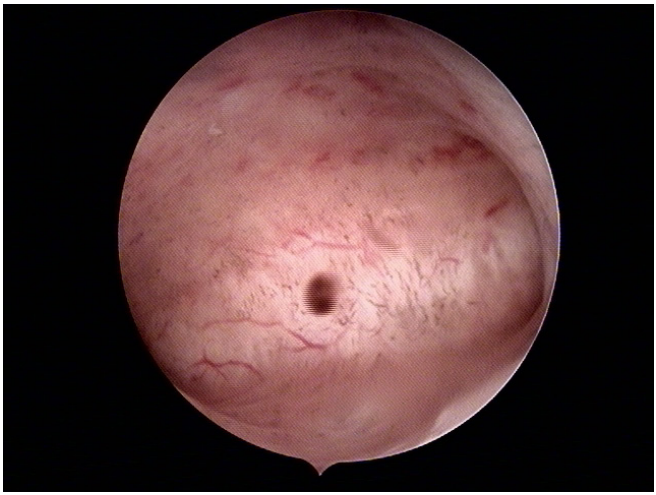

Figura 1- Imagem histeroscópica sugestiva de adenomiose

Classificação

A Adenomiose pode ser classificada quanto ao seu grau de penetração no miométrio e em relação a sua extensão. Embora não haja unanimidade na literatura pode-se classificá-la da seguinte forma:

- Superficial: quando invade o miométrio até 5 mm depois da zona juncional

- Profunda: quando invade o miométrio mais de 5 mm

Lasmar et al preferem classificar em superficial com invasão até 3 mm, intermediária com invasão de todo miométrio e profunda quando a invasão atinge a serosa uterina.

Outra forma de classificação é quanto ao modo de distribuição da Adenomiose na musculatura uterina:

- Focal: são implantes localizados de endométrio de permeio ao miométrio sem assumir um caráter difuso. Pode levar a formação de nódulos localizados, também conhecidos como adenomiomas.

- Difusa: quando atinge todas as paredes uterinas

Tratamento

Varia muito, dependendo do quadro clínico, da paridade, do grau de acometimento uterino e da presença de infertilidade ou não. Em pacientes com prole familiar formada, portadoras de Adenomiose profunda, quadro clínico exuberante com menorragia importante e dismenorréia, geralmente opta-se pela histerectomia apesar de ser um tratamento cirúrgico radical e com as complicações inerentes.

A ablação endometrial histeroscópica ou não, pode ser indicada em pacientes portadoras de Adenomiose superficial pois a ablação habitualmente destrói ou resseca cerca de 5 mm de miométrio. Desta forma um bom diagnóstico pré-operatório de Adenomiose superficial pode proporcionar a realização deste procedimento bem menos invasivo e com

excelente recuperação pós-operatória. Também só pode ser indicada em pacientes sem desejo de gravidez. Como controvérsia, há na literatura trabalhos demonstrando que fragmentos de endométrio durante a ablação podem penetrar no miométrio em razão da alta pressão positiva utilizada para distensão uterina. Estes fragmentos segundo estes autores poderiam levar a instalação de Adenomiose com permanência da sintomatologia.

Outra técnica invasiva descrita como possibilidade de tratamento é a embolização das artérias uterinas. Kim et al em 2005 relataram o tratamento de 288 pacientes, portadoras de miomas uterinos e/ou Adenomiose, com embolização das artérias uterinas. Do total, 6 pacientes (uma com mioma, três com Adenomiose e uma com mioma e Adenomiose) desejavam engravidar e 5 (83%) engravidaram. Em apenas uma paciente foi diagnosticado trabalho de parto prematuro, amninorrexis prematura e RN pequeno para a idade gestacional. As restantes deram à luz no termo.

Em 2008, Fukunishi et al relataram o tratamento de 20 pacientes portadoras de Adenomiose com aplicação de feixes de ultra-som guiados por RM no miométrio. A conversão da energia dos feixes de ultra-som em energia térmica aumenta a temperatura local para 60 a 90^0 C em segundos, o que é suficiente para coagular o tecido atingido. Após 6 meses as pacientes haviam melhorado, do ponto de vista clínico, sensivelmente.

Pode-se também, optar pelo tratamento clínico.

Conclusões

A Adenomiose apesar da grande evolução diagnóstica e terapêutica permanece ainda como um enigma. A simples presença de endométrio na musculatura uterina pode ser um fenômeno parafisiológico ou em algumas mulheres resultar em um quadro clínico exuberante. Sua relação com a Endometriose já esteve próxima, se afastou e agora trabalhos mais recentes mostram uma íntima relação. A metodologia de imagem, seja com a ultra-sonografia ou com a RM, é cada vez mais promissora permitindo já o estabelecimento de critérios diagnósticos mais precisos. Da mesma forma a histeroscopia é muito promissora permitindo-nos imaginar que nos próximos anos possamos estar presenciando por exemplo a execução de ultra-sonografias transuterinas acopladas à histeroscopia.

O estudo do papel das contrações uterinas na reprodução trouxe uma nova luz nos mecanismos de infertilidade nas pacientes com Endometriose e tubas permeáveis. Permitiu também a investigação e o diagnóstico da Adenomiose em pacientes jovens, jogando por terra a afirmação de que a Adenomiose era uma doença da mulher na 5ª década da vida e multípara.

O melhor conhecimento da etiopatogenia e fisiopatologia da doença tem permitido também a aplicação de novos tratamentos que não apenas a histerectomia. Com certeza os próximos anos trarão às mulheres o tratamento definitivo desta enigmática e interessante afecção.

Referências Bibliográficas

1. Arnold LL, Ascher SM, Simon JÁ. Familial adenomyosis: a case report. Fertil Steril, 61, 1165-1167, 1994.

2. Emge LE. The elusive adenomyosis of the uterus: its historical past and its present state of recognition. Am J Obstet Gynecol 83, 1541-1563, 1962.

3. Fedele L, Bianchi S, Dorta M, et al. Transvaginal ultrasonography in the diagnosis of diffuse adenomyosis. Fertil Steril, 58, 94-97, 1992.

4. Fukunishi H, Funaki K, Sawada K, Yamaguchi K, Maeda T, Kaji Y. Early results of Magnetic-guided Focuse Ultrasound Surgery of Adenomyosis: analysis of 20 cases. J Minim Invasive Gynecol, 15, 571-579, 2008.

5. Kim MD, Kim NK, Kim HJ, Lee MH. Pregnancy following uterine artery embolization with polyvinyl alcohol partcles for patients with uterine fibroid or adenomyosis. Cardiovasc Intervent Radiol 28, 611-615, 2005.

6. Kunz G, Beil D, Deininger H, Wildt L, Leyendecker G. The dynamics of rapid sperm transport through the female genital tract: evidence from vaginal sonography of uterine peristalsis and hysterosalpingoscintigraphy. Hum Reprod, 11, 627-632, 1996.

7. Kunz G et al. Adenomyosis in endometriosis – prevalence and impact on fertility. Evidence from magnetic resonance imaging. Hum Reprod 20, 8, 2309-2316, 2005.

8. Lasmar RB et al. Adenomiose. Em: Tratado de Videoendoscopia e Cirurgia Minimamente Invasiva em Ginecologia. Editores: Cláudio Peixoto Crispi et al. Ed. Revinter, Rio de Janeiro, 2007, 2ª edição, p. 987-995.

9. Lee NC, Dicker RC, Rubin GL, Ory HW. Confirmation of the preoperative diagnoses for hysterectomy. Am J Obstet Gynecol, 150, 283-287, 1984.

10. Levgur M. Therapeutic options for adenomyosis: a review. Arch Gynecol Obstet 2007, 1-15, 2007.

11. Leyendecker G, Kunz G, Noe M, Herbertz M & Mall G. Endometriosis: A dysfunctional and disease of the archimetra. Hum Reprod Update, 4, 752-762, 1998.

12. Leyendecker G, Kunz G, Kissler S, Wildt L. Adenomyosis and reproduction. Best Practice & Research Clinical Obstetrics and Gynecology 20, 4, 523-546, 2006.

13. Loy RA. Adenomyosis. In: Endometrium and Endometriosis. Ed.: Michael P. Diamond and Kevin G. Osteen. Blackell Science, Massachusetts, EUA, 1997, p. 75-83.

14. Sampson JA. Peritoneal endometriosis due to to the menstrual dissemination of endometrial tissue into the peritoneal cavity. Am J Obstet Gynaecol, 14, 422-429, 1927.

15. Vercellini P, Cortesi I, De Giorgi O, et al. Transvaginal ultrasonography versus needle byopsy in the diagnosis of diffuse adenomyosis. Hum Reprod, 13, 2884-2887, 1998.

16. Vercellini P, Viganò P, Somigliana E, Daguati R, Abbiati A, Fedele L. Best Practice & Research Clinical Obstetrics and Gynecology 20, 4, 465-477, 2006.

17. Walsh JW, Taylor KJW, Rosenfeld AT. Gray scale ultrasonography in the diagnosis of endometriosis and adenomyosis. AJR, 132, 87-90, 1979.

18. Wildt L, Kissler S, Licht P, Becker W. Sperm transport in the female genital tract and its modulation by oxytocin as assessed by hysterosalpingoscintigraphy, hysterotonography, electrohysterography and doppler sonography. Hum Reprod Update, 4, 655-666, 1998.

CAPÍTULO 9

HISTEROSCOPIA NOS MIOMAS SUBMUCOSOS

Introdução

Há aproximadamente três décadas, a presença do mioma uterino quase sempre era sinônimo de histerectomia. Hoje, com o desenvolvimento de técnicas pouco invasivas, são diagnosticados e tratados por vias transcervical ou trans-umbilical sob visão direta e sem a necessidade de retirada do útero ou mesmo de grandes incisões abdominais.

Os mioma uterinos são os tumores mais freqüentes da pelves feminina, podendo alcançar até 50% de todas as necropsias. São responsáveis por um terço dos internamentos ginecológicos, mais comuns na raça negra e nas nuligestas.

Recebem uma codificação genética para seu desenvolvimento e são hormônios-dependentes com sensibilidade tanto para o estrogênio quanto para os progestagênios.

São originalmente tumores miometriais, pois, são constituídos de células musculares lisas e após seu crescimento, se deslocam em direção à serosa do útero (subserosos) ou para cavidade uterina (submucosos).

Em relação à clínica, a maioria dos sintomas é predominante na menacme e são variáveis, dependendo da dimensão e localização dos tumores, sendo a infertilidade, a dor pélvica e o sangramento uterino anormal as grandes indicações para o tratamento cirúrgico. Na pós-menopausa o volume dos tumores diminui e a sintomatologia é mais rara. Podem ocorrer degenerações miomatosas gerando outros sintomas como dor pélvica, febre, corrimento amarelado, às vezes fétido.

Abordaremos aqui, os miomas de localização submucosa por serem aqueles diagnosticados e tratados pela videohisteroscopia.

Indicações

Os critérios de indicação da miomectomia videohisteroscópica devem ser rigorosos. É uma cirurgia complexa e exige grande experiência do cirurgião com a técnica.

Mais da metade das pacientes portadoras de miomas são assintomáticas mesmo aquelas com miomas submucosos. Aqui, a conduta é expectante.

O tratamento clínico medicamentoso restringe-se aos casos de espera por uma época mais oportuna para cirurgia. Pode-se utilizar os progestagênios de uso contínuo ou os análogos do GnRH para redução do útero e dos miomas.

A conduta cirúrgica depende de fatores como idade, desejo reprodutivo, outras afecções benignas associadas e eventuais contra-indicações para cirurgias mais radicais, além do número e localização dos miomas.

Com a maior divulgação das técnicas cirúrgicas minimamente invasivas, as pacientes mesmo sem desejo de gravidez ou com idade mais avançada, optam cada vez mais por cirurgias menos radicais e pela manutenção do útero, principalmente quando convencidas da baixa taxa de morbi-letalidade do método e do rápido retorno às suas atividades pessoais.

Diagnóstico

É um equívoco pensar em eliminar o exame físico mesmo diante da suspeita clínica de mioma submucoso. A sensação tátil além de permitir o contato com o órgão que será operado, permite avaliar a posição, o tamanho, a superfície, a existência de desvios, e a consistência do útero.

A queixa clínica mais comum é o aumento do fluxo menstrual em quantidade e duração (hipermenorragia). Pode ocorrer também metrorragias.

Durante a pesquisa de infertilidade muitos dos miomas submucosos são supestaidos pela histerossalpingografia.

A ultra-sonografia 2D continua como o melhor método diagnóstico para rastreamento, além de avaliar outras afecções anexiais. O modelo 3D permite uma melhor avaliação topográfica dos nódulos, precisando melhor o tamanho, numero localização e as relações com o miométrio e serosa uterina.

A histerossonografia pode também ser utilizada na investigação pré-operatória, sobretudo para avaliar a relação do mioma submucoso com o miométrio. Geralmente, os dados obtidos são coincidentes com a ultra-sonografia 3D.

A videohisteroscopia constitui-se no padrão ouro de investigação intra-cavitária, confirmando o diagnóstico suspeitado por outros métodos, além de identificar outras doenças da cavidade como pólipos, sinéquias e hiperplasias. Permite também o estudo anatomopatológico do endométrio, não sendo necessária a biópsia do nódulo miomatoso, exceto quando este se encontra em degeneração.

A ressonância magnética apesar dos custos elevados, apresenta requisitos que podem contra-indicar um procedimento cirúrgico ou torná-lo mais seguro. Além da precisão na relação tamanho/localização, auxilia no diagnostico de outras afecções da pelves, revelando com minúcias o diagnóstico de outra causas de sangramento uterino como adenomiose e miomas intramurais, antecipando as possibilidades de recidivas tanto do sangramento, quanto do crescimento de nódulos já existentes.

Classificação

A Sociedade Européia de Endoscopia Ginecológica (ESGE) propõe uma classificação baseada na penetração do nódulo no miométrio, contribuindo de forma objetiva com o prognóstico cirúrgico e pondera a utilização dos análogos do GNRH.

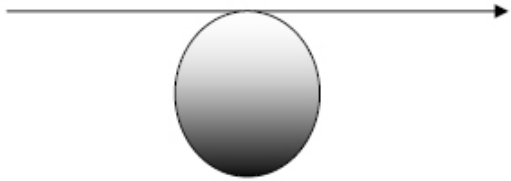

Nível 0 / Grau 0
O mioma submucoso se encontra totalmente na cavidade sem qualquer penetração no miométrio.

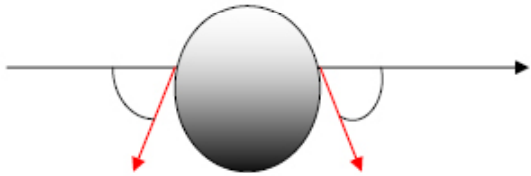

Nível 1/ Grau < 90°
O mioma submucoso tem um componente miometrial, no entanto, mais de 50% permanece na cavidade. O ângulo de contato com a parede uterina e menor que 90°.

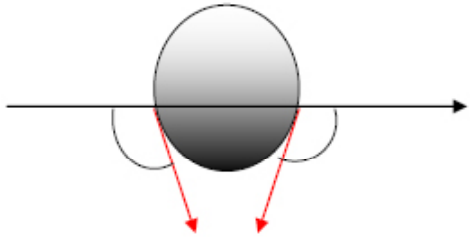

Nível 2/ Grau > 90°
Existe neste nível um grande componente intramural estando o nôdulo com mais de 50% dentro do miometrio e o ângulo de contato com a parede uterina e maior que 90°.

Avaliação Pré-Operatória

- **Anamnese**: principalmente o desejo reprodutivo;
- **Exame físico**: risco cirúrgico e exames de laboratório;
- **Análogos do GnRH:** Anemia severa;
  Úteros grandes;
  Sangramentos não controlados e antecedendo o segundo tempo cirúrgico, quando indicado.
- **Avaliação dos vários métodos propedêuticos associados:** ressaltar tamanho número base, localização e classificação.
- **Afastar doenças hematológicas e endócrinas.**

Técnicas Cirúrgicas

Miomectomia ambulatorial

Pequenos miomas submucosos com tamanho variando de 1.0 a 2.0 cm, nível 0 podem ser abordados cirurgicamente em ambulatório. Utiliza-se camisas operatórias de baixo diâmetro, fluxo contínuo e óticas de 2.9 mm. Preferencialmente utilizar soluções salinas como meio de distensão e pequenos elementos cirúrgicos como tesouras e ponteiras bipolares, introduzidos pelo canal acessório da camisa endoscópica

Em pacientes com desejo reprodutivo e com pequenos nódulos, a utilização de corrente elétrica bipolar pode causar menos danos ao endométrio.

Miomectomia em Ambiente Cirúrgico

Este ambiente deve ficar reservado para os nódulos de maiores volumes, em qualquer localização da cavidade uterina.

A escolha do tipo de anestesia será feita pela equipe cirúrgica mediante a observação de alguns dados como:

- Nível de dilatação do colo;
- Meio de distensão a ser utilizado;
- Tipo de corrente elétrica disponível;
- Dificuldades previamente avaliadas (tamanho/ localização).

A sedação venosa será preferida quando da utilização de elementos de trabalho de pequeno diâmetro (6 – 7 mm), nódulos de fácil manipulação, solução salina como meio de distensão e corrente bipolar. Algumas vantagens são a não neurotoxicidade, o maior poder de corte com a técnica de fatiamento e melhor integridade do tecido para o exame anatomopatológico.

Em contrapartida, os bloqueios peri e subdurais são preferíveis quando se necessita da observação do nível de consciência da paciente. Nestes casos, pode-se trabalhar com instrumental de calibre maior (8-9 mm), a corrente elétrica pode ser monopolar ou bipolar e os meios de distensão da cavidade variam de acordo com o tipo de corrente. Com corrente monopolar, os mais usados são: glicina 1,5 % e a solução de manitol-sorbitol. Estes podem apresentar riscos para a paciente tais como: encefalopatia, falência cardíaca, hiperglicemia, coma e até óbito dependendo do grau de absorção. Podem-se diminuir estes riscos, utilizando-se bombas de infusão com fluxo, pressão e aspiração controladas.

Os pequenos miomas tipo zero são facilmente retirados muitas vezes pela próprio "massageamento" da alça do ressectoscópio. Geralmente há necessidade do fatiamento do mioma ainda na cavidade, facilitando sua retirada.

Nos miomas submucosos tipo **1**, dependendo do desejo reprodutivo, tamanho e localização, procede-se a abertura da pseudocápsula com alça em **L**, independente da corrente, procurando um plano de clivagem e deslocando o nódulo da parede uterina. Ao mesmo tempo se cauteriza os vasos sangrantes. Esta técnica provoca menos danos ao endométrio.

Se não há desejo reprodutivo, pode-se ressecar o nódulo com alça em **U**, usando a técnica do fatiamento em movimentos contínuos, na direção fundo-colo, observando a necessidade de uma hemostasia rápida, evitando turvamento da imagem e diminuindo os riscos de intravasamento. A retirada dos fragmentos se faz deixando de preferência a camisa externa fixa na cavidade.

Nos miomas tipo 2, com penetração maior na parede uterina, a miomectomia pode ser realizada em dois tempos. No primeiro tempo faz-se a ressecção por fatiamento da parte submucosa e até onde a visão histeroscópica permitir. Algumas manobras são utilizadas visando à projeção do componente intramural para a cavidade:

- Uso de uterotônicos;
- Estimulo manual do útero trans-abdominal;
- Aumentando e diminuindo a pressão intra-uterina repetida vezes;
- Mobilização direta do mioma sobre o miométrio.

Esta última, comumente utilizada nas miomectomias laparotômicas ou laparoscópicas consiste na secção em corte paralelo à parede do nódulo, mobilizando-o em todas as direções e alternando-se novos cortes e coagulações dos vasos. Com o deslocamento do mioma da parede uterina, diminui-se os riscos de absorção de líquidos. Antes da liberação completa do mioma, procede-se ao fatiamento com alça em **U** e em seguida a hemostasia que pode ser feita com rollerboll.

Uso do Análogo do Gnrh

Uma dose única trimestral é recomendada nas seguintes situações:

- Tumor de grande volume, base larga (maior que 5 cm);
- Recuperação pré-operatória nas anemias severas;
- Antecedendo a segunda cirurgia nos casos de miomectomia em dois tempos cirúrgicos.

Pós–Operatório

- Observação rigorosa do sangramento. Se persistente, colocar sonda de Foley na cavidade por 12 horas;
- Antibiótico profilático (no intra-operatório);
- Internação hospitalar por 24 horas;
- Em caso de "overload" tratamento em UTI;
- Primeiro retorno com 30 dias para avaliação clínica;
- Segundo retorno com 60 a 90 dias para uma videohisteroscopia;
- Realizar lise de eventuais sinéquias;
- Avaliar possíveis miomas residuais;
- Drenagem de hematométrio, se houver;
- Terapia estrogênica nas pacientes que usaram análogo e que desejam engravidar, visando à reparação endometrial.

Complicações

Pela sua complexidade, a miomectomia videohisteroscópica apresenta maior incidência de complicações:

- Lacerações do colo uterino;
- Perfurações uterinas - lesões intestinais
  - lesões vesicais;
- Overload - Glicína a 1,5%
  - Manitol-sorbitol;
- Sangramento uterino trans-operatório;
- Infecções - Resíduos de mioma (necrose)
- Hematometrio - Estenose de OI;
- Sinéquias intra-uterinas;
- Acretismo placentário.

Referências Bibliográficas

1. Sutton C: Uterine fibroids: a critical review of currently available treatment methods. Gynaecol Endosc, 9(6):345-50, 2000.

2. Wamsteker K, Emanuel MH, De Kruif JH: Transcervical hysteroscopic resection of submucous fibroids for abnormal uterine bleeding: results regarding the degree of intramural extension. Obstet Gynecol, 82:736, 1993.

3. Donnez J: Nd:YAG Laser Hysteroscopic Myomectomy. In: Endoscopic Surgery for Gynaecologists. W. B. Saunders, London, 1993.

4. Donnez J, Jadoul P: What are the implications of myomas on fertility?: a need for a debate? Hum Reprod, 17(6):1424-30, 2002.

5. Bernard G, Darai E, Poncelet C, Benifla JL, Madelenat P: Fertility after hysteroscopic myomectomy: effect of intramural myomas associated. Eur J Obstet Gynecol Reprod Biol 88(1): 85-90, 2000.

6. Dueholm M, Forman A, Ingerslev J: Regression of residual tissue after incomplete resection of submucous myomas. Gynaecol Endosc, 7:309-14, 1998.

7. Towbin Na, Gviazda IM, March CM: Office hysteroscopy versus transvaginal ultrasonography in the evaluation of patients with excessive uterine bleeding. Am J Obstet Gynecol 174:1678-82, 1996.

CAPÍTULO 10

HISTEROSCOPIA NAS SINÉQUIAS UTERINAS

Introdução

As sinéquias intra-uterinas são aderências entre superfícies uterinas, que diferem quanto a etiologia, natureza e localização. Apesar de inicialmente descritas por Fritsch em 1894, foi em 1948 e 1950, com os estudos do médico israelense Joseph Asherman, que tiveram seu conhecimento aprofundado. Este autor relacionou a amenorréia com a agressão cirúrgica intra-uterina pós parto e pós aborto. Desde esta época as aderências intra-uterinas são referendadas como Síndrome de Ascherman.

Etiopatogenia

Não resta duvida que a agressão à camada basal do endométrio é o fator etiopatogênico mais importante na gênese das sinéquias intra-uterinas. A destruição da camada basal do endométrio leva a formação de um tecido de granulação, e quando em contato entre duas paredes há formação de um tecido aderencial.

Neste tecido de granulação há a presença de elementos figurados do sangue, como linfócitos, macrófagos, bem como endométrio e feixes musculares que com o passar do tempo vão adquirindo maior espessura e firmeza.

Agressões ao endométrio, principalmente a curetagem uterina pós parto e pós aborto estatisticamente são as causas etiológicas mais preponderantes. Schenker e Margalioth (1982), estudando 1.856 portadoras de sinéquias, verificaram que 66,7% foram secundárias a curetagem pós aborto, 21,5% pós curetagem após o parto, 2% pós cesárea e 0,6% pós esvaziamento molar.

Menos freqüentes são as secundarias à cirurgias uterinas como metroplastias e miomectomias, usuárias de dispositivo intra-uterino, sendo descritas também aquelas como conseqüência a endometrites especialmente a tuberculosa.

Diagnóstico

CLíNICO: é variável e está relacionado à etiologia, localização e extensão das sinéquias. As alterações com diminuição ou ausência do fluxo menstrual, (hipomenorréia e amenorréia), são os sintomas mais encontrados e traduzem a extensão da fibrose. Interessante o fato de que em sinéquias cervicais e ístmicas, devido a um reflexo neurovisceral, estaria inibida a resposta endometrial ao estímulo hormonal explicando assim a amenorréia nesses casos. A criptomenorréia também pode estar presente quando ocorre completa obstrução da parte baixa da cavidade uterina com continuidade funcional do endométrio, embora seja esta situação mais rara.

A dismenorréia é outro sintoma encontrado e seria explicada pela dificuldade de escoamento do sangue menstrual e maior liberação de prostaglandinas.

Outra situação encontrada, a depender da localização das sinéquias próximo aos óstios tubários, é a infertilidade. Não menos importantes são as complicações obstétricas no caso da ocorrência de gravidez em portadoras de sinéquias. Pode ocorrer maior incidência de abortamentos, partos prematuros e acretismo placentário. O aborto seria explicado pela inadequada implantação do embrião. A redução da cavidade explicaria os abortos tardios e partos prematuros e os defeitos na camada basal do endométrio seriam responsáveis pela maior incidência de acretismo placentário.

IMAGEM: A ultra-sonografia transvaginal embora não forneça dados conclusivos, pode mostrar um eco endometrial irregular, assimétrico e a presença de linhas refringentes densas e irregulares ou ainda a presença de hematometra. Na histerossonografia são definidos focos de endométrio hiperecóicos, porém, os dois exames apresentam acurácia limitada.

A histerossalpingografia tem boa acurácia e ainda é um exame bastante utilizado no diagnóstico, especialmente nos centros onde não está disponível a histeroscopia. Seu resultado é diverso, podendo mostrar desde uma pequena falha de enchimento, defeitos de

enchimento irregulares com padrões lacunar, único ou múltiplos e de dimensões variáveis e até uma completa falha de preenchimento cavitário pelo contraste. Outra vantagem do exame é a possibilidade de avaliar a permeabilidade tubária.

A ressonância magnética é muito pouco utilizada, pois além de ser um exame caro e pouco disponível, não acrescenta nada à ultra-sonografia.

A histeroscopia é hoje considerada o padrão ouro para o diagnostico das sinéquias uterinas. Confirma o diagnóstico, a localização, a natureza das sinéquias e o comprometimento dos óstios tubários. Permite, mesmos nas histeroscopias supostamente diagnósticas, a lise de sinéquias recentes e frágeis. Pela distorção da cavidade, especial atenção deve ser dada ao exame para diminuir os riscos de complicações. Importante salientar que a discordância entre a radiologia e a histeroscopia chega a 48% dos casos (Pace & Ferreira, 1997).

Classificações

A literatura mostra a classificação de diferentes autores, baseados em critérios morfológicos, histológicos, anatômicos e prognósticos.

Hamou, classifica as sinéquias do ponto de vista morfológico e histológico em mucosas, musculares e fibrosas:

MUCOSAS	São tênues, finas, móveis, facilmente lisadas. São de formação recente e estão localizadas preferencialmente no corpo do útero e no istmo.
MUSCULARES	Apresentam maior tempo de evolução, geralmente mais de seis meses sendo constituídas de fibras musculares de pouca elasticidade e recobertas por endométrio atrófico. São difíceis de serem desfeitas e apresentam sangramento importante nessa tentativa
FIBROSAS	São espessas, extremamente resistentes e desprovidas de endométrio. Raramente sangram por não apresentarem vasos

Alicerçados na histeroscopia, histerossalpingografia e padrão menstrual da paciente, a Sociedade Americana de Medicina Reprodutiva (ASRM), levando em consideração a extensão da cavidade uterina, o tipo de sinéquia e o padrão menstrual, elaborou a seguinte classificação em 1988:

Extensão da cavidade comprometida	< 1/3 (1 ponto)	1/3 a 2/3 (2 pontos)	> 2/3 (4 pontos)
Tipo de sinéquia	Frouxa (1 ponto)	Frouxas e densas (2 pontos)	Densa (4 pontos)
Características menstruais	Normal (0 ponto)	Hipomenorréia (2 pontos)	Amenorréia (4 pontos)

O Estádio I ou sinéquias leves, compreenderia 1 a 4 pontos; de 5 a 8 pontos seriam as sinéquias moderadas ou Estádio II e com 9 a 12 pontos o Estádio III ou sinéquias severas.

Entretanto a classificação mais utilizada é a idealizada por Wamsteker, da Sociedade Européia de Endoscopia Ginecológica (ESGE), que baseada em dados de imagem, histeroscopia e histerosalpingografia, classifica as sinéquias em graus de gravidade.

Grau I	Grau II	Grau III	Grau IV	Grau V
Sinéquias frouxas, facilmente lisadas pelo histeroscópio; óstios tubários normais	Sinéquias densas não liberáveis pelo histeroscópio; óstios visíveis IIa- ocluem o canal cervical	Múltiplas, densas. Obliteração de um óstio tubário	Densas e extensas com oclusão parcial da cavidade. Ambos os óstios obliterados	Va – cicatrizes extensas e fibrose por toda cavidade. (sinéquia I e II) com hipomenorré-ia ou amenorréia Vb – cicatrizes extensas e fibrose. (sinéquia III e IV) com amenorréia

Tratamento

O tratamento tem por objetivos o restabelecimento da anatomia da cavidade uterina, o retorno do fluxo menstrual normal e principalmente a correção da infertilidade em mulheres desejosas de gravidez. O padrão ouro para este objetivo é a histeroscopia cirúrgica, podendo-se utilizar:

- Histeroscópio operatório com canal acessório para tesoura ou eletrodo
- Ressectoscópio com corrente elétrica monopolar ou bipolar
- Laser de YAG

Vários trabalhos da literatura revelam o aumento significativo de bons resultados terapêuticos quando comparam o uso da histeroscopia cirúrgica com técnicas utilizadas antigamente como a dilatação e curetagem. Nos casos graves (estádios III e IV), está recomendada a laparoscopia concomitante. A colocação de DIU ou o uso de estrogênio no pós operatório, segundo vários trabalhos da literatura, não melhoraram o resultado, embora algumas Escolas os utilizem nos estádios mais avançados.

Prognóstico

A utilização da histeroscopia cirúrgica melhorou o índice de gravidez, quando comparada à dilatação e curetagem utilizada antes do advento da histeroscopia. Hoje, os índices de gestação variam de 40 a 70% e a melhora do padrão menstrual em 75%.

Cabe realçar que mulheres que engravidam após cirurgia de sinéquias moderadas e graves, apresentam maior risco de placentas de inserção baixa e acretismo. Nos casos de sinéquias secundárias à tuberculose a ressecção das mesmas está contra indicada, pois o endométrio restante não é funcional.

Referências Bibliograficas

1. Abuquerque Neto LC; Garcia F. Histeroscopia nas sinéquias uterinas. In: Mencaglia L, Albuquerque Neto LC. Histeroscopia diagnóstica. Rio de Janeiro: MEDSI; 2002. P.187-96.

2. Ascherman JG. Traumatic intrauterine adhesions. J Obst Gynecol BR Emp. 1950; 55:23.

3. Lippi UG, Lopes, RGC, Baracat, FF. Sinéquias uterinas. In: Ginecologia Manual de Normas e Condutas. Rio de Janeiro: EPUB; 2007. p.30-1.

4. Pace WAP, Ferreira AL. Tratamento Histerocópico de Aderência Intra-uterina. In: Ueno J, Santos NC, Pinheiro W, Pinotti JA. Cirurgia Vídeo-endoscopica em Ginecologia.Sao Paulo. ROCA; 1997. p. 331-5.

5. Schenker JC, Margalioth EJ. Intrauterine adhesions: an update appraisal. Fertil Steril 1982; 37:593-609.

6. Wamsteker K. Intrauterine adhesions (synechiae). In: Brosens I, Wamsteker K. Diagnostic Imaging and Endoscopy in Gynecology A Pratical Guide. London: WB Saunders; 1997. P.171-84.

CAPÍTULO 11

HISTEROSCOPIA NO CÂNCER DO ENDOMÉTRIO

Introdução

Apesar do advento da histeroscopia, a curetagem uterina fracionada ainda é o método mais freqüentemente utilizado em nosso meio para o diagnóstico de câncer do endométrio. É realizada sob anestesia geral, em ambiente hospitalar, sendo um método "às cegas", isto é, sem o prévio conhecimento da localização da lesão.

A biópsia de endométrio, em ambulatório, com cureta de Novak, para o diagnóstico do câncer de endométrio pode também ser utilizada. Da mesma forma que a curetagem, é um procedimento "às cegas". Tem valor quando a cavidade está inteiramente comprometida pelo tumor, porém é de baixa acurácia em lesões focais.

A histeroscopia diagnóstica é o padrão ouro no diagnóstico de lesões focais de câncer de endométrio, pois orienta o local da biópsia com a cureta de Novak ou dirige o local de biópsia com pinça de biópsia histeroscópica.

Um aspecto interessante e inovador na propedêutica histeroscópica para o câncer do endométrio é que ela permite uma avaliação pré-operatória segura da invasão do canal cervical pelo tumor, orientando assim a conduta terapêutica. Lo et al fizeram análise retrospectiva de 200 casos consecutivos de câncer endometrial tratados entre 1993 e 2000. Antes do tratamento cirúrgico foi efetuada uma histeroscopia diagnóstica onde foi avaliada a invasão do canal cervical e posteriormente comparada ao resultado do exame anatomopatológico do útero. Não houve diferença estatística significante. A histeroscopia com meio líquido teve melhor acurácia do que a realizada com meio gasoso (CO_2).

Para alguns autores, a histeroscopia pode disseminar células do câncer endometrial para a cavidade abdominal com risco de piorar o prognóstico da doença. Isto ocorre devido à distensão uterina com aumento da pressão intra-cavitária e passagem de células cancerosas pelas tubas. Porém, vários trabalhos já demonstraram que em pressões intra-uterinas usuais isto não acontece.

Zerbe et al fizeram um estudo para determinar as conseqüências de se fazer ou não uma histeroscopia pré-operatória no câncer endometrial, utilizando a citologia do lavado peritoneal no momento da cirurgia. Concluíram que a histeroscopia carreia células tumorais viáveis para a cavidade abdominal e que estas células podem aderir à matriz extracelular do peritônio e de órgãos abdominais.

O achado de citologia peritoneal positiva modifica o estadiamento da doença de I para IIIa. Porém, é controversa a piora do prognóstico. Alguns estudos sugerem haver uma piora do prognóstico e indicam de rotina o tratamento sistêmico. Outros como Takeshima et al, não encontraram alteração no prognóstico. Kudela et al relatam em seu trabalho que a porcentagem de células cancerosas na cavidade peritoneal é a mesma tanto na histeroscopia como na dilatação e curetagem.

Aspectos Vídeohisteroscópicos do Câncer do Endométrio

A neoplasia maligna do endométrio deve ser visibilizada e analisada pelo histeroscopista com atenção especial a dois aspectos, a extensão da doença e a aparência macroscópica.

Quanto à extensão da doença, o câncer do endométrio pode ser:

1 - Limitado à cavidade uterina.

a) Forma difusa: é a mais comum, envolvendo grande parte da superfície endometrial.
b) Regional: envolve pequena área ou uma região.
c) Focal: a extensão tumoral se resume a um pequeno foco no endométrio ou mesmo na base de um pólipo.

2 - Com acometimento do orifício interno do canal cervical: a invasão do canal cervical muda o estadiamento clínico do tumor de I para II, alterando o tratamento.

No exame histeroscópico das lesões endometriais, deve-se analisar apenas os achados macroscópicos do tumor. As seguintes características devem ser observadas:

1 - Superfície:

a) Micro papilar: pequenos prolongamentos digitiformes em forma de papila, papilomas ou pólipos.

b) Cerebroide ou macro papilar: grandes prolongamentos digitiformes. É o achado mais comum no câncer do endométrio.

c) Polipóide: múltiplos pólipos de pequenos e médios volumes.

2 - Coloração: branca nacarada, marmórea ou carnosa.

3 - Brilho: brilhante ou opaco.

4 - Vascularização: apresenta freqüentemente múltiplos vasos, com dilatações, tortuosos, ora de aspecto arboriforme ora com bruscas interrupções.

5 - Traves epiteliais: simula sinéquias mucosas.

6 - Consistência: fibroelástica nos pólipos iniciais e cerebróides e amanteigadas nas formas avançadas.

7 - Sangramento: sangramento ao leve toque com a ótica ou espontâneo à simples descompressão da cavidade uterina pelo escape do gás pelo canal cervical.

Limitações

A histeroscopia pode apresentar dificuldades e limitações, como por exemplo, a atrofia genital, estenose cervical grave, presença de sangramento e a extensa invasão tumoral do canal cervical. Porém, hoje, com equipamentos de menor calibre e a utilização de meios líquidos, as atrofias genitais e estenoses cervicais sejam um obstáculo somente na minoria das pacientes.

O sangramento cavitário pode ser minimizado com o uso de equipamentos com camisa de dupla via, que permitem a entrada e saída de soluções salinas para lavagem contínua da cavidade melhorando a qualidade da imagem, podendo-se então fazer a biópsia dirigida.

As grandes invasões do canal cervical criam projeções papilares que dificultam ou impossibilitam o exame. Nestes casos, a cavidade endometrial não pode ser avaliada antes da cirurgia. Entretanto, não há conseqüências terapêuticas já que o tratamento será o mesmo independendo de ser um adenocarcinoma do colo ou um adenocarcinoma de corpo com invasão de colo.

Considerações Finais

A histeroscopia tem papel relevante no diagnóstico de lesões focais e no estadiamento do câncer endometrial. É a única propedêutica ginecológica que permite ampla avaliação cavitária do tumor, fornecendo informações sobre o aspecto macroscópico, localização, extensão em relação à cavidade endometrial e ao canal cervical, ajudando assim na decisão da melhor terapêutica.

Referências Bibliográficas

1. Egarter C, Krestan C, Kurz C: Abdominal dissemination of malignant cells with hysteroscopy. Gynecol Oncol 2000;63:143-144.

2. Kudela M, Pilka R: Is there a real risk in patients with endometrial carcinoma undergoing diagnostic hysteroscopy. Eur J Gynecol Oncol 2001;22:342-344.

3. Lo K W, Cheung TH, Yim SF, Chung TK. Preoperative hysteroscopic assessment of cervical invasion by endometrial carcinoma: a restrospective study. Gynecologic Oncology 2001;82:279-282.

4. Takeshima N, Nishida H, Tabata T, Hirai Y, Hasumi K. Positive peritoneal cytology in endometrial cancer: enhancement of other prognostic indicators. Gynecology Oncology 2001;82:470-473.

5. Zerbe M J, Zhang J, Bristow RE, Grumbine FC, Abularach S, Montz FJ. Retrograde seeding of malignant cells during hysteroscopy in presumed early endometrial cancer. Gynecol Oncology 2000;79:55-58.

CAPÍTULO 12

HISTEROSCOPIA NA INFERTILIDADE

Introdução

Nos últimos 20 anos, a histeroscopia vem ocupando espaço relevante na propedêutica ginecológica. O fato ocorre em quase todos os segmentos da ginecologia, num processo dinâmico e rápido.

Desde 1987 aos dias atuais, as modificações se apresentaram sob a forma de novas câmeras de vídeo, na utilização do meio líquido como meio distensor universal e definitivo, na utilização de corrente bipolar, no surgimento de óticas de menor diâmetro, do sistema de Bettocchi oferecendo a possibilidade da utilização de pequenas pinças para a realização de biopsias de rotina e até a realização de ações cirúrgicas ambulatoriais. Por fim, temos o novo método de esterilização definitivo por histeroscopia, o Essure.

A histeroscopia é uma revolução no diagnóstico e tratamento ginecológico minimamente invasivo se constituindo num agente facilitador, de baixo custo, da medicina do nosso tempo.

Indicações

Duas questões devem ser respondidas quando se escreve sobre a histeroscopia e infertilidade: a histeroscopia deve fazer parte da propedêutica mínima do casal infértil ? É sistemática pré-FIV ?

Sabemos que a infertilidade afeta 20% dos casais, e este é o grupo que potencialmente pode necessitar dos serviços de reprodução assistida. Neste grupo, é de suma importância iniciar a propedêutica com a avaliação da cavidade uterina e o diagnóstico de doenças que prejudicam a receptividade.

As indicações para a realização da histeroscopia diagnóstica em pacientes candidatas à reprodução assistida são:

1) Avaliação morfológica da cavidade uterina, para evidenciar uma afecção não diagnosticada previamente e que pode interferir na implantação do embrião.

2) Avaliação do canal cervical em termos de acesso à cavidade uterina, para avaliar a dificuldade da transferência e, dessa maneira, selecionar, antecipadamente, o tipo de cateter a ser utilizado para a realização de eventual transferência de embrião.

Os achados mais comuns, são os pólipos, os leiomiomas submucosos, as sinéquias e as malformações uterinas.

O pólipo, talvez não seja causa de perda reprodutiva, mas de infertilidade (Sanders, J Reprod Med, 2006). O pólipo mais valorizado é aquele que apresenta diâmetro superior a 1 cm.

Mioma e infertilidade é uma associação de difícil comprovação em virtude da multiplicidade de variáveis, tais como, o tamanho, a localização, o número e a sintomatologia. Não existe consenso sobre o real impacto.

As sinéquias são achados, em particular mais freqüentes, nas pacientes que foram submetidas a curetagens uterinas, no contexto gravídico puerperal, ou em qualquer outra circunstância de agressão à camada basal do endométrio.

As malformações uterinas que em geral acometem cerca de 2% das mulheres, nas com infertilidade esta taxa pode aumentar para 4% .

A histerossalpingografia ainda é o primeiro exame lembrado quando se pensa em avaliação da cavidade uterina na infertilidade. Deve-se ter sempre em mente que o bem estar das pacientes e o diagnóstico preciso é o objetivo final. Portanto os exames se somam e só devem ser solicitados no sentido do diagnóstico rápido e de menor custo. Não há conflitos entre eles.

Há diferenças nestas avaliações, comparando-se a histeroscopia ambulatorial com a histerossalpingografia. A histeroscopia (HSC) oferece visão direta, o diagnóstico de qualquer alteração anatômica e o diagnóstico morfológico, ao tempo em que já oferece o tratamento cirúrgico imediato, localização precisa da anomalia, e a avaliação dos óstios tubários, embora não possa avaliar as tubas. A histerossalpingografia (HSG), oferece a visão indireta, presume alterações, raramente oferece algum tratamento, localiza afecções com imprecisão e pode avaliar as tubas. A HSG é o método mais requisitado em serviços de reprodução humana. É considerada a primeira opção por 96% dos especialistas, nos EUA (Glatstein et al, 1997).

Giovanni La Sala et al 1995, avaliaram 100 pacientes com alterações no ciclo menstrual, que apresentavam histerossalpingografia normal, e as submeteu a histeroscopia ambulatorial. Houve confirmação de 82 cavidades normais, 6 septos parciais, 6 sinéquias moderadas, 4 leiomiomas submucosos , 1 pólipo endometrial e 1 caso de metaplasia óssea. Os resultados anatomopatológicos do endométrio revelaram 98 endométrios normais, 1 com de endometrite crônica e 1 com endometrite tuberculosa. Os autores concluíram que a histeroscopia deve ser realizada em todas as pacientes antes do ciclo de FIV.

Hinckley et al, 2003, após avaliarem 1000 pacientes por histeroscopia ambulatorial para infertilidade, prévias a FIV, observaram anormalidades cavitárias em 39,6% dos casos. Encontraram cavidades uterinas normais em 617 (62%), pólipos endometriais em 318 (32%), leiomiomas submucosos em 31 (3%), sinéquias em 29 (3%), endométrio polipóide em 7 (0,7%), septo em 5 (0,5%), útero bicorno em 3 (0,3%) e outras afecções em 3 (0,3%). Concluíram que é o procedimento ideal, com mínimo risco e que permite a correção de doenças, simultaneamente ao diagnóstico.

Rama Raju et al, 2006, ao acompanharem 520 pacientes com falha recorrente de implantação, as dividiram em dois grupos: grupo I com 265 pacientes, sem HSC e grupo II com 255 pacientes com HSC. As do grupo II se subdividiram em grupo IIa, aquelas onde não foram encontradas alterações cavitárias (160) e grupo IIb, aquelas que apresentaram alterações anatômicas e foram no mesmo tempo, submetidas à correção (95). A taxa de gestação no grupo I foi de 26,2%, no grupo IIa de 44,4% e no grupo IIb de 39,5%. Os autores concluíram que as mulheres com histerossalpingografia normal, mas com falha recorrente de ciclos de FIV deveriam realizar HSC para aumentar a taxa de gestação.

Doldi et al, 2005, avaliaram 600 pacientes, submetendo-as à histeroscopia ambulatorial, antes do primeiro ciclo de FIV e concluíram que a histeroscopia deve ser exame de rotina a ser realizado antes do primeiro ciclo de FIV, em todas as pacientes.

Em outro trabalho, Margalioth et al, 2006, investigaram e trataram 421 mulheres, que apresentaram repetidas falha de implantação . No primeiro grupo estavam 210 pacientes examinadas com histeroscopia e destas, 56 foram operadas. No outro grupo 211 pacientes sob controle. A taxa de gestação, entre as que foram examinadas atingiu a cifra de 30,4%. Entre as pacientes submetidas a cirurgia, foi de 32,5% e no grupo controle, a taxa de gestação foi de 21%. A conclusão dos autores é que o tratamento das anormalidades cavitárias encontradas durante a histeroscopia melhora a taxa de gestação das pacientes.

Conclusões

A histeroscopia representa o "padrão ouro" de avaliação da cavidade uterina pois permite o diagnóstico das macro alterações e também a visibilização de pequenas modificações relacionadas ao processo de implantação. A capacidade de resolução imediata com algumas ações cirúrgicas só realça sua importância.

A histerossalpingografia, quando bem interpretada, tem seu lugar na avaliação da cavidade uterina e com destaque na avaliação da permeabilidade tubária.

A histeroscopia ambulatorial, ao ser realizada previamente a um ciclo de reprodução assistida, possivelmente melhora os resultados e, sobretudo, se houverem falhas anteriores.

A histeroscopia deve fazer parte da propedêutica do casal infértil e deve ser realizada de rotina antes da FIV.

Referências Bibliográficas

1. Mencaglia,L, Cavalcanti de Albuquerque, L. Histeroscopia Diagnóstica. Medsi. São Paulo, 2002.

2. Mencaglia,L, Cavalcanti de Albuquerque, L.Histeroscopia Cirúrgica Medsi. São Paulo, 2004.

3. Giovanni B, La Sala GB, MD Rossella Montanari MD, Luisella Dessanti, MD, Corrado Cigarini,MD and Fabrizio Sartori. Fertil Steril 70, p.378-80, 1998.

4. Hinckley MD.,Milki A A. Fertil Steril vol. 80, suppl. 3, s82-83, 2003.

5. Rama Raju GA, Shasshi Kumari G,Krishna KM,Prakash GJ.Arch Gynecol Obstet., 2006.

6. Doldi, N, Persico P,Di Sebastiano.Ginecol Endocrinol.21,235-7, 2005.

7. Margalioth EJ, Bem-Chetrit A, Gal,M.Human Reproduction Vol 21,No12 pp.3036-3046, 2006.

Seção II

Laparoscopia

CAPÍTULO 1

INSTRUMENTAL PARA VÍDEOLAPAROSCOPIA CIRÚRGICA GINECOLÓGICA

Homero Meirelles Jr.

Diretor Médico da VIDEOLAP - Centro de Vídeo Endoscopia Ginecológica do Rio de Janeiro; Vice-Presidente da SOBRACIL - Sociedade Brasileira de Vídeo Cirurgia; Coordenador Adjunto da Pós-Graduação em Endoscopia Ginecológica do Instituto Fernandes Figueira - FIOCRUZ

Thiers Soares

Chefe do Serviço de Endoscopia Ginecológica do Hospital Geral de Jacarepaguá; Professor da Pós-Graduação em Endoscopia Ginecológica do Instituto Fernandes Figueira - Fundação Oswaldo Cruz; Professor Substituto de Ginecologia da Universidade do Estado do Rio de Janeiro.

INTRODUÇÃO

O objetivo deste capítulo é descrever, de forma prática e objetiva, os equipamentos eletrônicos e os instrumentais cirúrgicos necessários para a realização das cirurgias ginecológicas por via laparoscópica. Não nos deteremos em detalhes técnicos da aparelhagem, primeiro por não sermos especialistas em eletrônica, e segundo porque tais informações são facilmente encontradas nos prospectos e manuais dos fabricantes. Tentaremos, outrossim, dar sempre dicas e/ou alternativas, que facilitem o ginecologista no manuseio destes sofisticados equipamentos e delicados instrumentos.

A) EQUIPAMENTO ELETRÔNICO

O *set* ou *kit* eletrônico é composto por cinco aparelhos essenciais: a videocâmera, a fonte de luz, o monitor de vídeo, o insuflador de CO_2 e o eletrocautério.

É extremamente importante haver uma compatibilidade de qualidade entre os aparelhos eletrônicos. Não é sensato adquirir um monitor de vídeo de alta resolução, sem uma fonte de luz de xenon ou comprar uma câmera de última geração, para acoplá-la a um

televisor normal, que não terá entradas para o sistema RGB (red-green-blue) desta câmera. É necessário, portanto, fazer uma avaliação adequada antes de comprar o equipamento: optando-se por um *kit* econômico, ele terá que ser "proporcionalmente econômico"; se a opção for pela aquisição do *kit* de última geração, ele terá que ser todo constituído pelo que há de melhor.

Todo o equipamento eletrônico deve ser ligado a um estabilizador de voltagem, devido à instabilidade da energia elétrica gerada em diversas regiões de nosso país. Ligar uma aparelhagem sofisticada e cara como esta diretamente a uma tomada elétrica na parede é correr um risco desnecessário e real, pois uma variação de voltagem poderá queimar um dos aparelhos, trazendo prejuízos consideráveis.

1- Vídeo-câmera

Muito mais que um luxo, a vídeo-câmera é um equipamento essencial, e somente após seu advento puderam os ginecologistas realizar cirurgias mais complexas, numa posição confortável e auxiliados por toda a equipe cirúrgica. A endoscopia cirúrgica, em todas as especialidades, passou a ser dividida em duas fases: a era pré-vídeo e pós-vídeo.

Ao se comprar uma vídeo-câmera, deve se atentar sempre para duas coisas: se ela proporciona a utilização total da tela do monitor, isto é, se ela tem zoom, e se ela tem controle automático de luz. As câmeras com zoom, por criarem uma imagem "quadrada", de tela inteira, facilitam a cirurgia laparoscópica, melhorando a perspectiva e proporcionando um campo operatório muito mais realista. O controle automático de luz não é essencial, pois a maioria das fontes de luz possui este dispositivo. Porém, quando a câmera o possui, a variação de luminosidade é mais precisa, sem sombras ou brilhos excessivos. Todas possuem o dispositivo white-balance, que deve ser sempre ajustado antes de cada cirurgia. A partir deste ajuste da cor branca (deve ser a mais branca possível) é que a câmera irá definir todas as demais cores.

As câmeras de um chip são as mais utilizadas do mercado, pois proprcionam imagem de qualidade e têm uma boa relação custo-benefício. As câmeras de três chips (há um chip específico para cada cor padrão – vermelho, verde e azul), têm uma resolução maior, porém seu custo é bem mais alto do que uma câmera de apenas um chip. A grande sensação do momento são as câmeras digitais, que geram imagens em alta definição com uma nitidez impressionante (resolução de 1920 x 1080 linhas).

2- Monitor de Vídeo

Teoricamente, qualquer televisão pode servir como monitor de vídeo, mas a resolução de imagem de uma televisão doméstica normal, não ultrapassa 150 a 200 linhas horizontais/polegada. Os sistemas de audiovídeo estéreos são televisores de melhor resolução, alcançando alguns 300 linhas de resolução, não conseguindo, entretanto, aproveitar todo o potencial de imagem gerado pelas câmeras de alta resolução (> 450 linhas).

Os monitores de vídeo mais utilizados são os Trinitron da Sony: o tipo *standard* (400 linhas) e o de alta resolução (700 linhas), sendo que somente estes últimos possuem entradas para os cabos RGB das câmeras. Se a opção for a compra de uma câmera digital, o monitor deve ser de alta definição (1920 x 1080 linhas) para acompanhar a qualidade da imagem gerada por este tipo de câmera. Os monitores de alta definição ainda permitem uma visão lateal mais ampla (visão *wide-screen*).

3- Fonte de Luz

As fontes de xenon respondem pela grande maioria dos dispositivos utilizados atualmente, pois proporcionam iluminação adequada e necessária para as cirurgias laparoscópicas. Embora as lâmpadas de xenon tenham praticamente a mesma intensidade das halógenas (300 watts), utilizadas no início dos procedimentos laparoscópicos, a luz gerada é mais pura, mais branca e com maior profundidade. A lâmpada dura, em média, 1.000 horas, e os aparelhos mostram o número de horas já utilizadas, quando se liga o equipamento.

Especial atenção deve ser dada ao perigo de queimaduras graves, caso se ligue a luz de xenon no máximo e deixe-se o cabo de luz já acoplado ao aparelho, mas não conectado ao laparoscópio. A extremidade desconectada do cabo emite uma luz extremamente quente, que pode queimar o campo cirúrgico e a pele da paciente. Para prevenir este acidente, vários aparelhos possuem um botão stand-by, que, quando acionado, permite que o aparelho fique ligado, mas com uma emissão mínima de luz.

4- Insuflador de Gás

Ar ambiente, nitrogênio e gás carbônico (CO_2) foram usados inicialmente para produzir a distensão abdominal para laparoscopia. Os dois primeiros foram abandonados,

devido aos riscos de embolia gasosa. Risco quase inexistente com o uso do CO_2. Deve-se, entretanto, controlar sempre a velocidade de infusão do gás (fluxo) e a pressão intra-abdominal, pois é frequente a ocorrência de arritmias cardíacas. O CO_2, por ser extremamente solúvel, pode se dissolver no líquido peritoneal, formando o ácido carbônico. Este ácido irrita o peritônio e o diafragma, sendo o responsável pelas dores abdominais e pelo desconforto escapular, referidos por muitas pacientes após a laparoscopia.

O CO_2 deve entrar na cavidade abdominal sob pressão, porém quanto mais alta a pressão, maior o risco do gás ser forçado para dentro da circulação venosa, produzindo um embolismo gasoso. Outra complicação decorrente de uma pressão intra-abdominal elevada é a compressão da veia cava, reduzindo o retorno venoso para o coração. É importante, portanto, regular-se a pressão para a menor possível, compatível com as condições operatórias ideais. Esta pressão é, normalmente, de 12 a 15 mmHg, raramente sendo necessário ultrapassar estes níveis.

Os primeiros insufladores eram bem limitados com fluxo de aporximadamente 1 litro/minuto. A segunda geração de insufladores de gás, alguns já eletrônicos, permitiam ajustes no fluxo em 1, 3 ou 5 litros/minuto. A terceira geração de insufladores de CO_2, popularizados com o advento da colecistectomia laparoscópica, podiam alcançar um fluxo de quase 10 litros/minuto, com a pressão sendo controlada automaticamente ou eletronicamente, com uma série de dispositivos de alarme, que avisavam ao cirurgião no caso de qualquer anormalidade. Atualmente, já existem insufladores eletrônicos que chegam a atingir um fluxo de até 40 litros de CO_2/ minuto, inclusive com aquecedor do gás para evitar o embaçamento da ótica.

5- Eletrocautério/LASER

É quase impossível a realização de cirurgias laparoscópicas em ginecologia, sem a utilização de um eletrocautério mono e, principalmente, bipolar. Mesmo antes do advento da vídeolaparoscopia cirúrgica, o eletrocautério já era utilizado para laqueaduras tubárias, biópsias ovarianas, lises de aderências e fulguração de focos de endometriose. Muitos ginecologistas ficaram apreensivos com o uso de técnicas eletrocirúrgicas laparoscópicas, após os relatos de graves complicações decorrentes de cautérios monopolares, que eram frequentemente utilizados nas laqueaduras tubárias, durante as décadas de 60 e 70. Na década

de 80, o uso do monopolar foi gradativamente sendo substituído, pelo uso dos bipolares e, atualmente, raras são as cirurgias ginecológicas nas quais se usa o monopolar.

A energia elétrica em alta frequência tem sido usada, há mais de 50 anos, para cortar e coagular tecidos biológicos, utilizando o efeito térmico intrínseco da corrente elétrica. Para se evitar estimulação muscular e nervosa, uma corrente alternada maior que 300 kHz deve ser usada. Os tecidos são cauteri-zados quando eles atingem temperaturas entre 70 e 100°C. Esta cauterização pode ser conseguida por contato direto entre um eletrodo e o tecido a ser cauterizado. Isto ocorre com coagulação monopolar (eletrodo em bola ou faca ou ponta fina, com placa à distância) ou bipolar (entre duas lâminas de um par de fórceps, sem necessidade de placa).

LASER

O primeiro laser utilizado em endoscopia ginecológica foi o laser de CO2, e este ainda é o mais usado nos serviços de cirurgia laparoscópica avançada, principalmente no tratamento da endometriose e nas lises de aderências.

Quanto maior a exposição do tecido ao laser, maior o dano tecidual, podendo haver queimaduras nos tecidos ao redor do local de impacto do feixe do laser, por condução de calor. Para diminuir o tempo de exposição, foram criados os lasers com superpulso e/ou ultrapulso, isto é, pulsos de alta potência e baixa energia, intercalados por intervalos que permitem o esfriamento dos tecidos. O principal uso do laser de CO_2, em laparoscopia, está baseado na capacidade do feixe de CO_2 em cortar com extrema precisão e mínimo dano tecidual lateral. Isto é de grande valia na fulguração ou dissecção peritoneal junto aos ureteres, e nas incisões em volta das trompas de falópio, nas cirurgias por infertilidade. A vaporização conseguida com o laser pode ser utilizada para remoção de implantes peritoneais e/ou ovarianos de endometriose.

O Nd-YAG Laser (Neodymium-doped Ytírium-Aluminium-Garnet) é um equipamento utilizado principalmente em histeroscopia cirúrgica. Ele é transmitido por uma fibra de quartzo, e penetra profundamente no tecido. Desenvolveu-se uma ponta de safira para esta fibra, e a penetração tecidual foi sensivelmente diminuída, permitindo sua utilização por via laparoscópica. Se o feixe invisível de Nd-YAG laser for inadvertidamente dirigido para

o olho, ele provocará consequências desastrosas na córnea e na retina. Para prevenir isto, é obrigatório que todo o pessoal dentro da sala de cirurgia utilize óculos, preferencialmente, com lentes esverdeadas.

O KTP Laser (Potassium-Titanyl-Phosphate) produz um corte tecidual com boa hemostasia, simultaneamente, com pouca produção de fumaça e sem a necessidade de ponteiras caras, podendo a fibra de quartzo ser usada por diversas vezes. Ele é pouco utilizado, pois não vaporiza e corta o tecido tão rapidamente como o laser de CO_2, e não cauteriza tão bem como o Nd-YAG Laser. A principal desvantagem, entretanto, é o custo inicial deste aparelho, pois ele é o mais caro entre todos os lasers.

No Brasil, sem dúvida alguma, a aquisição de um laser ainda é uma decisão que deve ser estudada com bastante critério, uma vez que o valor deste equipamento ultrapassa sozinho, o custo de todo um equipamento de vídeo-laparoscopia cirúrgica, incluindo-se, neste cálculo, toda a aparelhagem eletrônica e instrumental cirúrgico.

B) EQUIPAMENTO DE APOIO

1- Video-Documentação

Durante muitos anos o vídeo-cassete de 4 cabeças (sistema VHS - mais encontrado, simples e barato) dominou as gravações das cirurgias laparoscópicas no Brasil. Ultimamente os gravadores de DVD têm ocupado o lugar do vídeo-cassete, pela grande quantidade de dados possíveis de serem gravados em um único disco, pela facilidade de armazenação e pelo baixo custo. Outras opções disponíveis são: o sistema Super-VHS (S-VHS) ou ainda o UMATIC. Este último é o mais caro e o mais profissional, sendo o sistema encontrado nas mesas de edição das grandes redes de televisão no mundo todo. Estes dois últimos sistemas necessitam videocassetes especiais, sendo que um aparelho S-VHS custa 5 vezes mais que o VHS, e um equipamento profissional UMATIC pode custar o mesmo que uma fonte de Xenon.

Nos serviços que realizam rotineiramente vídeo-laparoscopias diagnósticas, ou são centro de referência para outros profissionais, a utilização de um vídeo-printer facilita bastante a vídeo-documentação, pois os laudos cirúrgicos podem ser acompanhados de fotografias de ótima qualidade. As fotos podem ser “capturadas” durante a cirurgia, memorizadas pelo

aparelho e escolhidas ou trocadas quantas vezes forem necessárias, sendo impressas ao final do ato operatório. Para que as fotos possam ser capturadas tanto durante (diretamente da câmera) como após a cirurgia (diretamente do vídeo-cassete/DVD), é necessário que o equipamento eletrônico seja interligado na seguinte ordem: câmera de vídeo -> vídeo-cassete/DVD -> vídeo-printer -> monitor de vídeo.

2- Ótica

As ópticas Hopkins, fabricadas pela Storz, proporcionam uma visão panorâmica completa de todo o campo operatório, o que permite manter-se uma perspectiva correta durante a cirurgia. Atualmente, é constituída por lentes espessas interpostas por uma fina camada de ar, o que proporciona imagens muito superiores às óticas antigas, que eram compstas por lentes finas, interpostas por grande quantidade de ar.

As óticas mais utilizadas atualmente são: a de 0° (*forward-viewing scope*), que proporciona uma imagem com perspectiva bastante natural e a de 30°, que com o uso da visão foroblíqua, pode ser útil para a visibilização de ângulos difícieis de serem alcançados com a ótica de 0°.

A qualidade da imagem (iluminação) está diretamente relacionada com o calibre da ótica e deve-se dar preferência à utilização de óticas de 10 mm.

3- Cabo de Luz

Os cabos de luz tradicionais são os cabos de fibra ótica. O aumento do número de fibras óticas e da espessura do cabo, que conecta a ótica à fonte de luz, pode aumentar significativamente a capacidade de transmissão de luz. A melhora da qualidade de imagem pode, às vezes, ser conseguida tão somente pela substituição de um cabo *standard* de 3,5 mm, pelos mais modernos de 4,8 ou 6 mm.

As fibras com quartzo se quebram com facilidade, e o manuseio deste cabo deve ser o mais cuidadoso possível, de preferência enrolando-o em círculos de grande diâmetro. Filamentos quebrados aparecem como áreas escurecidas na extremidade distal do cabo, quando iluminado. Se mais de 20% das fibras estiverem danificadas, o cabo deve ser trocado.

Em 1991 foram lançados os cabos-líquidos (liquid-light cables), com álcool no seu

interior, os quais, teoricamente, transmitiriam a luz com maior eficiência que os cabos de fibra óptica. Eles são revestidos com material mais pesado, para prevenir rupturas, e são, por isto, um pouco menos flexíveis. A luz transmitida é de uma coloração um pouco diferente, e o equipamento devem ser regulados de acordo (*white-balance* da câmera e controles de cor e contraste do monitor). Apesar da expectativa criada, o seu uso não trouxe grandes vantagens, sendo ainda hoje pouco utilizado.

3) INSTRUMENTAL CIRÚRGICO

1- Agulhas para Pneumoperitônio

Um dos riscos inerentes ao ato laparoscópico é a introdução acidental da agulha, usada para se estabelecer o pneumoperitônio inicial, no interior de um órgão abdominal importante, tais como alças intestinais, estômago, fígado, aorta, veia cava ou mesmo um rim pélvico. Agulhas especiais foram criadas para minimizar este risco, mas o perigo de uma complicação, neste momento crucial da laparoscopia, não conseguiu ainda ser completamente eliminado.

A agulha de Veress é a mais usada, sendo fabricada em dois tamanhos, o maior raramente utilizado, é reservado para as pacientes obesas. O seu sistema é muito conhecido: uma cânula externa com ponta cortante, e uma parte interna romba, com orifícios na extremidade, por onde passa o gás, e um sistema de mola que empurra a parte interna romba para o interior da cavidade abdominal, tão logo a cânula cortante tenha vencido a resistência da parede abdominal. Esse sistema protege, teoricamente, as estruturas abdominais de uma perfuração acidental. Atualmente existem agulhas descartáveis, com o mesmo mecanismo acima descrito, mas que requerem mais tempo para se atingir o pneumoperitônio desejado, por seu menor calibre.

2- Trocarte

Muitos cirurgiões realizam, rotineiramente, a *open-laparoscopy* (punção aberta), a fim de afastar completamente qualquer risco durante a primeira punção. Por isto, efetuam uma pequena abertura peri ou transumbilical, desde a pele até o peritônio, da largura de um dedo, e introduzem um trocarte idealizado por Hasson, que tem uma ponta romba com

um cone pouco acima, e dois pequenos braços laterais, onde são presos dois fios, suturados previamente na aponeurose. O pneumoperitônio é realizado após a colocação do trocarte de Hasson, e o mesmo fica fixo durante toda a cirurgia, com o cone tamponando o orifício, impedindo a saída do gás.

Para a introdução do instrumental cirúrgico dentro da cavidade abdominal, é possível a utilização de trocartes afiados, com pontas cônicas ou piramidais, e suas respectivas camisas. Os mais frequentemente utilizados são os de 5 e 10 mm, com pontas piramidais, por penetrarem mais facilmente pelos diversos planos da parede abdominal. Os autores que preferem as pontas cônicas advogam serem estes menos traumáticos, com menor incidência de hematomas na parede abdominal, mas por requererem maior força para a sua introdução, os trocartes cônicos estão mais relacionados com acidentes em órgãos abdominais.

O lançamento dos trocartes descartáveis, no início da década de 90, transformou esta controvérsia em irrelevante, se pudermos esquecer o considerável aumento de custo, quando da utilização rotineira deste instrumental sofisticado. São fabricados nos calibres de 5, 10, 12, 18, 25 e até 30 mm, sendo que os três últimos são utilizados somente para retiradas de peças cirúrgicas (miomectomias, anexectomias, esplenectomias, por exemplo). Os de 12 mm são usados para introdução de ótica com canal operatório ou de grampeadores lineares. Todos eles possuem uma proteção de segurança de plástico, cobrindo a ponta do trocarte, a qual se encolhe durante a passagem pela parede abdominal, se exteriorizando tão logo acabe a resistência tecidual, isto é, tão logo a ponta do trocarte alcance a cavidade peritoneal.

Estes trocartes ganharam enorme popularidade com a entrada da vídeo-laparoscopia na cirurgia geral, principalmente para a 1ª punção (a punção-cega), pela falta de familiaridade dos cirurgiões com a técnica laparoscópica, e no intuito de evitarem os graves acidentes que podem ocorrer nesta punção (perfuração de cólon, aorta, vasos ilíacos ou estômago). Na prática, o uso de um trocarte descartável de 10 mm ou 12 mm para a 1ª punção, associado a trocartes metálicos de 5 e 10 mm para as demais punções, é uma combinação mundialmente aceita como de grande conveniência e segurança.

Os trocartes descartáveis possuem, em separado, peças redutoras de calibre que são colocadas na sua parte superior, permitindo a introdução de instrumental de menor calibre num mesmo trocarte. Para os trocartes metálicos, de 10 mm, existe um redutor que consiste

num tubo metálico, com calibre externo de 10 mm e calibre da borracha de vedação de 5 mm, atingindo o mesmo objetivo acima descrito.

Os trocartes possuem sempre algum mecanismo de válvula, que permitem a conexçao do tubo com CO_2 e impede a perda excessiva de gás quando utilizados nas punções acessórias. Os mais antigos eram providos de válvulas de corneta, extremamente inconvenientes, por não permitirem a livre movimentação do instrumento pelo interior da camisa, necessitando o uso de duas mãos para se trocar o instrumental, ou mesmo para reposicionar a distância da ótica. Os trocartes mais modernos já são dotados de válvulas que permitem a livre movimentação do instrumental, semelhante às existentes nos trocartes descartáveis.

3- Pinças de Apreensão (Grasping Forceps)

As pinças de apreensão, essenciais em qualquer cirurgia laparoscópica, são imprescindíveis nas cirurgias ginecológicas, principalmente àquelas atraumáticas, que permitam ao cirurgião manipular as estruturas abominais com segurança e mínimo dano tecidual. Existe uma enorme variedade de pinças, nos diâmetros de 5 e 10 mm. As de menor diâmetro constituem o instrumental mais usado em laparoscopia, diagnostica ou cirúrgica, enquanto que as de 10 mm somente são utilizadas quando grandes peças cirúrgicas precisam ser manipuladas ou removidas.

Existem pinças retas ou curvas, sem dentes ou denteadas, duplas ou até triplas, como as de Hasson, criadas para cirurgias ovarianas. Quando uma pinça segura é essencial, deve-se usar as pinças rígidas, denteadas, com cremalheira ou catraca ou mola de retrocesso, que permaneçam fechadas por longos períodos, sem desconforto para o auxiliar. Essenciais também, principalmente nas cirurgias tubárias, são as pinças babcock, para apreensão atraumática das trompas, existentes nos diâmetros de 5 e 10 mm.

As grandes pinças de 10 mm, normalmente com dois dentes em cada “mandíbula”, semelhantes às pinças de Museaux para apreensão do colo uterino, são de grande utilidade nas miomectomias e nas cirurgias ovarianas com grandes tumores sólidos.

São disponíveis nos catálogos dos principais fabricantes inúmeros tipos de pinças de apreensão, cabendo ao cirurgião o conhecimento das pinças que serão mais úteis em seus procedimentos.

4- Tesouras

Praticamente todas as tesouras utilizadas em cirurgia laparoscópica são de 5 mm de diâmetro, e a mais famosa é a *Hook-Scissor*, que tem as lâminas em "bico de papagaio" ou em gancho, sendo usada para cortar quase todos os tipos de tecidos, tais como aderências, cápsulas ovarianas, serosa uterina, mesossalpinge, trompas, peritônio, ligamento redondo, além dos fios de sutura. São tesouras de ação-única, isto é, somente uma das lâminas se movimenta.

As tesouras planas e/ou retas são úteis para lise de aderências peritoneais e na abertura da prega vesicouterina (nas histerectomias).

Um grande número de tesoura é fabricado para utilização com corrente elétrica monopolar, e este procedimento, rotineiro em cirurgia geral, raramente é realizado em cirurgias ginecológicas. Além do perigo da corrente monopolar, esta prática pode danificar o corte das tesouras.

As tesouras descartáveis, com 5 mm de diâmetro, curvas, de dupla-ação, têm a vantagem de, além de serem rotativas (como as pinças descartáveis), permitirem também a angulação da ponta em até 90°, proporcionando um manuseio bastante confortável para o cirurgião. Atualmente, muitos serviços de cirurgias laparoscópicas avançadas utilizam rotineiramente estas tesouras descartáveis, pois além de serem de excelente qualidade, a relação custo-benefício é plenamente justificada, uma vez que as tesouras metálicas são pouco duráveis e, gradativamente, vão perdendo o corte, necessitando manutenção e reposição frequentes.

5- Irrigador-Aspirador

É absolutamente imprescindível, para se realizar cirurgias vídeolaparoscópicas, ter-se à disposição um eficiente sistema de irrigação e aspiração. Ele é essencial para manter o campo limpo, na presença de sangramento, e deve ser capaz de remover grandes volumes de líquidos, da cavidade peritoneal, com rapidez. A irrigação pode também ser utilizada como um excelente dissector peritoneal, e para separar aderências finas.

Existem inúmeras cânulas de irrigação-aspiração, algumas até descartáveis, com canais separados ou um único canal para irrigação e sucção. As mais usadas são as de canal duplo, de 5 mm. As cânulas de 10 mm são muito úteis nas cirurgias por prenhez ectópica rota ou

cistos ovarianos hemorrágicos rotos, com hemoperitônios importantes, pois a aspiração dos grandes coágulos é bem mais rápida e fácil.

Especial atenção deve ser dada aos tubos utilizados: eles devem ser borracha ou plástico semirrígido, a fim de não dobrarem, e o de sucção deve ter 10 mm no mínimo, proporcionando uma fácil passagem do líquido aspirado, por vezes espesso (endometriomas) ou com coágulos (hemoperitônio).

O líquido utilizado normalmente é o soro fisiológico, de preferência pré-aquecido para 40°C, para evitar o desenvolvimento de hipotermia pela paciente.

6- Porta-Agulhas

Devido ao rápido crescimento do número de procedimentos cirúrgicos avançados, realizáveis por via laparoscópica, a habilidade de suturar vem se tornando obrigatória. Até o início da década de 90, praticamente inexistia qualquer instrumento específico para endosutura, com exceção para o *Endo-Loop*, idealizados por Kurt Semm e que, consistia em um laço de categut, simples ou cromado, com nó já pronto, com o qual se laçava e amarrava o pedículo da peça a ser retirada. Atualmente, não são mais fabricados.

Os primeiros porta-agulhas, eram pinças de apreensão adaptadas, denteadas ou não, e, dificultavam a realização das endossuturas, pois elas não tinham a capacidade de segurar a agulha com a mesma firmeza que um porta-agulha. As pinças de apreensão, entretanto, podem ser usadas como instrumental acessório nas endossuturas, sendo ideal a utilização do contra porta-agulha.

As principais vantagens dos porta-agulhas endoscópicos modernos são: habilidade de segurar firmemente uma agulha curva, facilidade de atar um nó intracorpóreo, fácil e prático mecanismo de fechamento (catraca ou outros), habilidade de rotação da ponta e durabilidade do instrumento.

Alguns cirurgiões preferem realizar nós extracorpóreos, devido a dificuldade e tempo dispendido na confecção dos nós intracorpóreos. Para levar estes nós externos para o interior do abdome, através dos trocartes de 5 mm, idealizou-se um número enorme de "empurradores de nós", a maioria deles fabricados artesanalmente pelos próprios cirurgiões. Todos consistem numa cânula com alguma abertura, fenda ou orifício na extremidade, que permite a passagem da ponta livre do fio cirúrgico, após a realização do nó extracorpóreo. O nó, então, é empurrado

pela extremidade do instrumento, para o interior do abdome, em direção ao órgão já suturado, com o fio deslizando pelo orifício da cânula, e seguro externamente pelo cirurgião.

7- Instrumental Mono e Bipolar

Dentre o instrumental monopolar, destacam-se aqueles com ponta em gancho (*hook)*, espátula ou estilete (agulha monopolar), todos de 5 mm. Os dois primeiros são mais usados pelos cirurgiões, para corte e coagulação nas colecistectomias, e o último em miomectomias, ooforoplastias e histerectomias, somente para corte do tecido. A pinça de biópsia de Palmer permite passagem da corrente monopolar, cauterizando o tecido periférico ao mesmo tempo em que remove o material de biópsia. Existem também cânulas descartáveis, de 5 mm, para irrigação e aspiração, e que possuem no interior uma ponta monopolar em hook.

As primeiras pinças bipolares foram lançadas, no final da década de 70. Promovem a coagulação do tecido que esteja entros dois pólos (hastes) da pinça. A utilização do instrumental bipolar foi um dos fatores responsáveis pelo desenvolvimentpo da cirurgia laparoscópica, por permitir hemostasia eficaz e segura. Existem inúmeros tipos de pinças bipolares, e o cirurgião deve conhecê-los para poder escolher o mais apropriado para a sua prática. Atualmente está disponível um tipo especial de pinça bipolar, que faz uma leitura da impedância do tecido, e avisa, através de um sinal sonoro, quando o mesmo já foi coagulado, permitindo ainda o corte do tecido realizado por uma lâmina presente entre as duas pás da pinça.

8- Bisturi Harmônico

Uma grande evolução para a laparoscopia foi a utilização do bisturi harmônico. Ele possui uma lâmina que se move para frente e para trás, com extrema rapidez, produzindo um quase imperceptível movimento de serra, 55.000 vezes por segundo. O corte e a coagulação do tecido ocorrem com uma produção baixa de calor (80 a 90°C) e, com um dano tecidual mínimo, além de, praticamente, não haver produção de fumaça. Sua gradação varia entre 1 (menos corte, mais coagulação) até 5 (mais corte, menos coagulação), o que permite seu uso nos mais variados tipos de tecido, com extrema eficiência e rapidez.

9- Grampeadores

O grampeador linear foi uma útil inovação lançada para cirurgias laparoscópicas avançadas. O instrumento dispara duas fileiras triplas de grampos e, quase simultaneamente, corta o tecido apreendido no seu interior. São produzidos com diâmetro de 12 mm, necessitando, portanto, de trocarte de 12 mm, para a passagem do instrumental. Os grampeadores lineares possuem diferença em relação ao tamanho do grampo presente na carga. Os grampos menores, normalmente, são utilizados para ligaduras vasculares, enquanto os grampos maiores são utlizados para secção de tecidos espessos, como por exemplo, o intestino. Os grampeadores circulares trouxeram grande facilidade para a execução de anastomose gastrointestinal. Seus tipos variam de acordo com o diâmetro do instrumental.

10- Clipadores

Os clipadores foram introduzidos nas cirurgias endoscópicas no final da década de 80, para atender as necessidades dos cirurgiões gerais, que começavam a realizar colecistectomias por via laparoscópica. Os primeiros a serem lançados, os metálicos e reutilizáveis, têm a desvantagem de carregarem somente um clipe, isto é, têm que ser frequentemente removidos e recarregados, tornando difícil a cirurgia, principalmente na presença de hemorragias importantes. Os clipadores descartáveis supriram essa dificuldade, pois são capazes de disparar até 20 clipes sem a necessidade de serem retirados da cavidae abdominal. Têm ainda a vantagem de serem rotativos, permitindo direcionar-se a ponta do clipador para a posição desejada, sem que o cirurgião precise rodar a mão. Os clipadores usam, normalmente, clipes de titânio.

C) INSTRUMENTAL ACESSÓRIO

1- Morcelador

Atualmente, são fabricados de 10 até 20 mm, e são constituídos, em sua maioria, por um cilindro largo com a borda percorrida por uma lâmina afiada, com rotações em alta velocidade, que permitem a secção dos tecidos em cilindros, que são tracionados por uma pinça, que passa pelo interior do instrumental. Na ginecologia são muito utilizados para ajudar a diminuir o tamanho de grandes peças cirúrgicas, tais como miomas e úteros.

É possível também a fragmentação de peças cirúrgicas, através da utilização de uma lâmina de bisturi acoplada a um cabo alongado. Apesar de não utilizar nenhuma tecnologia, é extremamente eficiente e rápido.

2- Recipiente para Retirada das Peças

Muitas vezes o momento de retirada da peça é mais trabalhoso do que o procedimento cirúrgico em si. Por este motivo, é importante o uso dos coletores de peças cirúrgicas. São bolsas plásticas, que possuem na sua abertura fio ou arame (mais efeiciente), para promoverem o seu fechamento após a colocação da peça a ser retirada. São descartáveis, e nem sempre disponíveis. Nesse caso, é possível improvisar como uso do punho da luva ou com a parte final do plástico utilizado para encapar o fio da câmera.

3- Manipulador Uterino

Um instrumento imprescindível nas cirurgias laparoscópicas em ginecologia é o manipulador intrauterino, que permite a movimentação do útero, possibilitando um melhor acesso aos anexos e ao fundo de saco de Douglas. Teoricamente, isto pode ser conseguido com a introdução no útero de uma vela ou histerômetro, mas estes instrumentos, além de poderem perfurar o útero, são difíceis de serem fixados ao colo uterino. Durante anos utilizaram-se, com sucesso, as cânulas de histerossalpingografia de Rubin, fixadas ao colo uterino através de uma ou duas pinças de Pozzi. Estas cânulas, reguláveis de acordo com a histerometria, são seguras, baratas e permitem, inclusive, a realização da prova de cromotubagem, nas laparoscopias por infertilidade.

Os manipuladores uterinos descartáveis, com diâmetro de 5 mm, curvos, semelhantes às cânulas endotraqueais utilizadas pelos anestesistas, possuem balão de 10 ml que insuflados impedem a sua saída acidental da cavidade uterina. Eles possuem ainda um canal de irrigação, para realização da prova de cromotubagem, e a sua forma curva permite a sua manipulação pelo cirurgião ou pelo auxiliar, com facilidade e praticidade.

Em histerectomias é importante o uso de manipuladores que possuam um delineador da cúpula vaginal para facilitar a sua secção e assim, o desprendimento do útero.

Referências Bibliográficas

1. ARRECUI, M.E. Laparoscopic needle holders: a clinicai evaluation. Videoscopic Surgery, Vol. 1, Issue 2, April 1993.

2. BRUHAT, MA; MACE, G; MANHES, H. Use of the CO_2 laser by laparoscopy. Kaplan, l: Laser Surgery III. Proceedings of the III International Congresson Laser Surgery, pp. 275-281. Jerusalém Press, Tel Aviv, 1979.

3. GARRY, R & REICH, H. Laparoscopic histerectomy. Blackwell Scien-tifc Publication. Oxford. Instrumental for Laparoscopic Surgery, pp. 11-45, 1993.

4. HASSON, HM. Open laparoscopy. Sanfilippo, JS; Levine, RC; Ope-rative ginecologic endoscopy, pp. 57-67. Springer Verlag, New York, 1989.

5. SUTTON, C; DIAMOND, M. Endoscopic surgery for gynaecolo-gists. W.B. Saunders Company Ltd., Londres. Setting up a Service: Instrumentation and Administration by Patton Jr., G.W., pp. 11-20, 1993.

CAPÍTULO 2

LIMPEZA, DESINFECÇÃO E ESTERILIZAÇÃO

Avany Maura Gonçalves de Oliveira

Residência em Centro Cirúrgico – UERJ; Chefe do Centro Cirúrgico Obstétrico da Maternidade Carmela Dutra; Membro da Sociedade Brasileira de Enfermeiros de Centro Cirúrgico, Recuperação Anestésica e Centro de Material e Esterilização – SOBECC

Ricardo Bassil Lasmar

Professor adjunto de ginecologia da Universidade Federal Fluminense; coordenador adjunto e professor do curso de pós-graduação em endoscopia ginecologica do Instituto Fernandes Figueira – FIIOCRUZ; Coordenador da residência medica em ginecologia do Hospital Universitário Antonio Pedro.

1. Introdução

Quando se pensa em cuidar de equipamentos endoscópicos é importante focar atenção em dois aspectos imprescindíveis, a prevenção de infecção de sítio cirurgico e a durabilidade do instrumental, haja vista que este tem alto custo para quem o adquire, seja a instituição hospitalar ou o próprio cirurgião. Além disso, estes artigos apresentam uma conformação complexa, que necessita de manutenção e conservação para garantir sua funcionalidade adequada. Cuidar destes instrumentais é processá-los com responsabilidade respeitando todas as etapas desde a limpeza até a esterilização e armazenamento dos mesmos.

Hoje, alguns destes instrumentais foram substituídos por outros descartáveis, na tentativa de minimizar os riscos de infecção pós-operatória e diminuir a quantidade de materiais reprocessados, entretanto ainda existem muitos artigos que necessitam de passar por todo o processo, principalmente devido ao seu alto custo e especificidade.

O reprocessamento dos equipamentos endoscópicos é dificultado pela configuração e delicadeza que eles apresentam, requerendo um manuseio cuidadoso e muitas vezes meticuloso. Sua forma cilindrica com tubos metálicos finos e longos, contendo articulações e conexões de borracha e plástico, que se não forem adequadamente processados funcionam como um grande reservatório de resíduos orgânicos. Isto aumenta consideravelmente o risco de infecção. Vale ressaltar, que os procedimentos endoscópicos ocorrem normalmente numa velocidade maior do que os instrumentais possam ser devidamente preparados, assim é fundamental avaliar a reutilização detes artigos, visando um uso rápido e seguro sem trazer riscos para a saúde do seu cliente.

2. Concetos Básicos

Para entender melhor todo o processo de cuidado com os instrumentais alguns conceitos precisam ser definidos.

a) Classificação dos artigos

H. Spauduim, em 1968, dividiu os artigos ou produtos utilizados na assistência aos pacientes, em tres categorias segundo os riscos potencias de transmissão de infecção:[1,2]

- Artigos críticos – todo artigo utilizado em procedimentos invasivos, onde há penetração em pele e mucosas adjacents, tecidos subepiteliais e sistema vascular. Portanto, possuem alto risco de aquisição de infecção, necessitando de esterilização. Estão incluidos neste grupo os instrumentais cirurgicos.

- Artigos semicriticos: são aqueles que invadem mucosa íntegra e pele não íntegra. Estes requerem desinfecção de alto nível por germicídas químicos. Nesta categoria estão os endoscópios gastrointestinais.

- Artigos não críticos: incluem os que entram em contato com a pele íntegra ou nem entram em contato com o paciente, apresentando baixo risco de transmissão de infecção. Entretanto, podem servir de dissiminação de microorganismos colonizantes. Requerem limpeza ou desinfecção de medio ou baixo nível. Neste grupo constam os patinhos, comadres, termômetros, entre outros.

b) Reprocessamento

É o processo aplicado aos artigos para permitir a sua reutilização. Este inclui limpeza, desinfecção, preparo, embalagem, rotulagem, esterilização, testes biológicos e químicos, análise residual do agente esterilizante, conforme legislação vigente, avaliação de integridade física de amostras e controle de qualidade.[3]

c) Reesterilização

É a esterilização de artigos já processados, mas não utilizados, devido a problemas ocorridos dentro do prazo de validade do produto ou da própria esterilização. [4]

De acordo com o descrito anteriormente o reprocessamento dos artigos devem respeitar etapas distintas, no que diz respeito aos materiais endoscópicos não seria diferente. Assim, serão descritas a seguir as recomendações para cada uma dessas fases.

3. Limpeza

A limpeza consiste na retirada de sujidade de superfícies inanimadas, incluindo a matéria orgânica, por meio de ação mecânica, química ou térmica. [1,2] Têm como objetivos garantir a eficácia do processo de desinfecção e esterilização, remover e reduzir a carga microbiana presente, preservar a vida útil do artigo e restaurar sua aparência.

É a etapa mais importante do processo, se a limpeza não for realizada adequadamente não se pode garantir desinfecção e esterilização. A matéria orgânica protege o microorganismo tornando as etapas subsequentes ineficientes. Assim, esta fase passa a ser essencial e indispensável ao reprocessamento de qualquer artigo hospitalar, seja ele crítico, semicrítico ou não crítico. Além disso, o resíduo de matéria orgânica ou de outras substâncias que possam permanecer no instrumental após uma limpeza mal sucedida, podem causar pontos de corrosão e diminuir a funcionalidade dos artigos, diminuindo consequentemente sua vida util.[1]

A limpeza efetiva impede a formação de biofilme, o temro refere-se a uma forma de organização bacteriana onde a bactéria adere rapidamente às superfícies úmidas e formam colônias organizadas de células envoltas por uma matriz. Cada artigo, de acordo com sua

utilização tem um *bioburden* (nº de microrganismos contaminantes) determinado. O processo de limpeza deve ser realizado o mais breve possível, pois isto aumenta as chances de obter remoção completa da sujidade e impedir a fixação do biofilme.[5,6]

O produto químico hoje mais utilizado para limpeza dos artigos é o limpador enzimático. Tem como princípio ativo as enzimas protease, lipase, amilase e carbohidrase, associadas a um detergente neutro. Seu mecanismo de ação ocorre pela ação das enzimas sobre a matéria orgânica, que realiza a decomposição de sangue, fluidos corpóreos, facilitando sua remoção pelo detergente. Os detergentes enzimáticos possibilitam limpeza química rápida em locais de dificil aceeso e com configurações complexas, como é o caso dos materiais endoscópicos. [1,2] Vale ressaltar, que tem custo baixo, são atóxicos, de fácil manuseio e não causam danos aos artigos.

Existem dois métodos pelos quais se procesa a limpeza, o manual e o mecânico. O manual ocorre por meio de ação física associada a detergentes enzimáticos, escovas e esponjas especiais. É necessário um profissonal treinado para realizar tal atividade. O método mecânico também é chamado de limpeza automatizada, pois ocorre por meio de máquinas que combinam temperatura, produto químico, ação mecânica e tempo, são as termodesinfectoras e as lavadoras ultrassônicas. [4] Normalmente, utiliza-se no cuidado com instrumentais endoscópicos o método manual, por ser o mais fácil e o menos oneroso em termos de custo, entretanto deve ficar claro que a limpeza automatizada é mais segura e eficaz, sendo as lavadoras ultrassônicas as mais indicadas para este fim.

A ultrassônica funciona pelo processo de cavitação, ou seja, oscilações de ondas ultrassônicas, as quais produzem inumeras bolhas que implodem na superfície dos instrumentais, criando uma pressão negativa, que dissolve e dispersa os resíduos aderidos às peças. [8] O processo ocorre sob uma temperatura de 45º C e o ciclo completo acontece en torno de 30 minutos. Vale lembrar, que endoscópios rígidos ou flexíveis e outros materias com óticas, não deverão ser submetidos a este método de limpeza, pois podem ser danificados.[2]

3.1 – Recomendações para a limpeza e secagem dos artigos:[1,2,5,8,9]

- Treinar um profissional específico visando o manuseio do instrumental e o processo de limpeza adequado;

- Selecionar o tipo de equipamento de proteção individual (EPI) indicado para a atividade, como luvas, máscara, óculos e touca.

- Utilizar lavadora ultrassônica sempre que possível. Caso não seja possível lavar sistematicamente os instrumentais endoscópicos por este método, que pelo menos, periodicamente estes artigos sejam submetidos à lavadora;

- O instrumental deve ser limpo logo após o término do procedimento;

- Desmontar rigorosamente os artigos endoscópicos;

- Imergí-los completamente em detergente enzimático, instilando com uma seringa solução nos canulados;

- Observar o tempo de imersão recomendado pelo fabricante e respeitá-lo sempre, pois a não observâcia deste tempo impede a ação ideal do enzimático;

- Obedecer às recomendações de cada fabricante com relação ao modo de diluição, o prazo de validade após a diluição e ao método de utilização, da solução enzimática.

- Os limpadores enzimáticos devem ser trocados diariamente, entretanto se durante o uso apresentar sujidade visível, trocar antecipadamente.

- Na limpeza manual utilizar escovas de cerdas macias, de vários diâmetros e espessuras, de acordo com a especificidade dos artigos;

- Friccionar a superfície interna e externa do instrumental no mínimo 5 vezes, no sentido proximal para o distal;

- Sempre friccionar os instrumentais sob a água evitando aerosois de microorganismos;

- Pode-se utilizar pistola de água, sob pressão, para lavar os artigos com lumen ou instilar água através do lumen com uma seringa;

- Realizar enxague abundante com água corrente dos artigos removendo completamente o detergente;

- Secar cada componente com tecido branco, absorvente e macio, observando criteriosamente a eficácia da limpeza;

- Pode-se utilizar pistola de ar sob pressão para proceder a secagem das configurações com lumen;

- Inspecionar rigorosamente cada componente, podendo utilizar uma lupa para esta tarefa. É importante que as áreas mais críticas como cremalheiras, reentrâncias e articulações sejam vistoriadas com muita atenção.

- Utilizar o lubricante recomendado pelo fabriacnte dos instrumentais, com a periodicidade adequada a cada um. Normalmente, usa-se o lubrificante antimicrobiano e hidrossolúvel. Seu uso previne a corrosão e travamento das articulações, aumentando a vida útil dos artigos.

O processo de limpeza devido a sua especial importancia, deve ser avaliado quanto a sua eficácia. Existe o controle químico, microbiológico e o visual (lupa). Hoje, o mercado dispõe de alguns testes de eficácia que qualificam este processo. Cabe a cada profissional escolher o que melhor se adapta ao método de limpeza utilizado.

4. Desinfecção

Entende-se desinfecção como o processo de eliminação e destruição de microorganismos, patogênicos ou não, em sua forma vegetativa, que estejam presentes nos artigos e objetos inanimados, mediante a aplicaçãode agentes físicos ou químicos, chamados de desinfetantes ou germicidas, capazes de destruir esses agentes em um intervalo de tempo operacional de 10 a 30 minutos. [10]

Todo artigo endoscópico que for considerado semicrítico necessita de desinfecção de alto nível, ou seja, aquela que destroi todas as bactérias na forma vegetativa, mas não os esporos bacterianos, além de micobactérias, fungos e virus. [1] Vale salientar que o instrumental óptico dos procedimentos endoscópicos, como as histeroscopias diagnósticas, podem sofrer desinfecção de alto nível ou esterilização química, pois tem acesso às cavidades corporais, por orifícios naturais, sem invasão de tecido estéril.[11]

Existem varios desinfetantes com registro na ANVISA e que devem ser utilizados adequadamente para cada nível de desinfecção. Hoje no Brasil, mais especificamente, no estado do Rio de Janeiro, foi proibido o uso do Glutaraldeído para desinfecção de alto nível, método este indicado para o uso em materiais endoscópicos semicríticos. [12] O mais utilizado no momento, para este fim é o ácido peracético.

O ácido peracético age na desnaturação das proteínas, alterando a permeabilidade da parede celular. Tem atividade microbicida contra uma ampla gama de microorganismos, incluindo leveduras, bactérias, virus, fungos e esporos. É comercializado numa concentração de 0,2% e realiza desinfecção de 5 a 10 minutos, variando de acordo com o fabricante. Sua maior vantagem é não ser tóxico, já que se decompõe em água, ácido acético e oxigênio, entretanto, tem como grande problema sua atividade corrosiva aos metais. [2,8] O material endoscópico se ressente muito dessa corrosão, com a quebra e perda rápida de funcionalidade. Podem-se utilizar inibidores de corrosão, disponíveis no mercado.

Um novo desinfetante surge no mecado brasileiro, mas já tem liberação do FDA desde 1999, para ser usado nos Estados Unidos, é o ortoftaldeído (OPA). No Brasil seu registro na ANVISA ocorreu em junho de 2008. Funciona reagindo com os aminiácidos e proteínas dos microorganismos. Estudos demonstram que o OPA tem atividade micobactericida maior que o gluteraldeído. Está disponível numa concentração de 0,3% a 0,55% e o tempo de exposição do material é de aproximadamente 5 minutos, podendo variar com o fabricante.[8] O ortoftaldeído não é irritante aos olhos e fossas nasais, tem odor quase imperceptível, não necessita de ativação e tem excelente estabilidade, mas apresenta uma desvantagem importante, não pode ser manipulado sem EPI, pois mancha a pele. Alguns pacientes apresentaram manchas em mucosa devido ao resíduo de OPA no instrumental que não foi devidamente enxaguado. [8]

É importante ressaltar que um equipamento submetido a um tipo de desinfetante não deve ser imerso em outro, sem prévia consulta ao fabricante, pois danos irreversíveis podem ser causados ao instrumental, já que é extremamente sensível e específico.

4.1 – Recomendações para desinfecção: [1,2,8,13]

- O desinfetante deve ser colocado em recipiente rígido e com tampa;
- É indispensável o uso de EPI pelo profissional que for manipular os artigos para desinfecção;
- Utilizar fita teste antes de iniciar o procedimento, para garantir a concentração ideal da solução;
- Desmontar os instrumentais completamente, imergí-los em solução química adequada e quantidade suficiente para envolvê-los totalmente;

- É importante respeitar o tempo de exposição, a diluição e a data de validade. Sempre obedecendo as orientações do fabricante.

- Identificar o recipiente com nome da solução, a fita taste após realização do mesmo e o início da imersão.

- Preencher as cavidades ocas de determinados instrumentais, instilando solução desinfetante por meio de uma seringa;

- O enxague deve ser realizado com técnica asséptica e água estéril abundante, em recipiente esterilizado;

- A desinfecção deve ser feita antes do primeiro procedimento de dia e entre um e outro, após limpeza adequada;

- Não misturar artigos de substâncias metálicas diferentes, pois pode haver corrosão.

5. Esterilização

Pode ser definido como o processo pelo qual os microorganismos são afetados a tal ponto que não se possa mais detectá-los no meio padrão de cultura em que previamente os agentes haviam proliferado. Um artigo é considerado estéril quando a probabilidade de sobrevivência dos microorganismos que o contaminavam é menor do que 1: 1.000.000.[14]

De acordo com a RDC nº 8 de 27 de fevereiro de 2009, fica suspenso a esterilização química por imersão, nos procedimentos cirugicos e diagnósticos por videoscopias com penetração de pele, mucosas adjacentes, tecidos sub-epiteliais e sistema vascular. [11] Assim, fica claro que todo material utilizado nos procedimentos endoscópicos, que são considerados críticos, devem sofrer esterilização, e esta não pode ser química por imesão. Existem varios processos de esterilização a ser utilizado, o mais comumente usado é o vapor úmido sob pressão – Autoclave. Entretanto, os artigos submetidos a este método devem ser termoresistente, ou seja, resistentes a temperatura. Os instrumentais termosensíveis podem ser esterilizados por outros métodos, como plasma de peróxido de hidrogênio, óxido de etilieno e formaldeído.

Todo material submetido aos processos de esterilização devem ser acondicionados em embalagens próprias para artigos médicos-hospitalares, para que possam ser estocadas e apresentadas de forma asséptica. Segundo a AORN (2001), as embalagens necessitam apresentar as seguintes características: [15.]

- permitir identificação do conteudo
- permitir fechamento completo e seguro de item
- resistir a rasgo, perfurações e abrasões.
- não ter furos
- ser atóxica
- apresentar baixa liberação de fibras e partículas
- assegurar transferência asséptica
- manter esterilidade até que o pacote seja aberto
- promover selagem íntegra
- apresentar fechamento hermético
- promover adequada barreira a líquidos e partículas
- ser compatível com as condições fisico-químicas do processo de esterilização
- permitir adequada remoção de ar
- permitir penetração e remoção do agente esterilizante
- apresentar relação custo-benefício positiva

Para aumentar a segurança no momento do armazenamento e da abertura, especialmente para meteriais de conformação irregular e tamanhos grandes, recomenda-se a utilização de embalagem dupla, ou seja, uma primária e outra secundária. [16]

As embalagens encontradas no mercado são o papel grau cirurgico, o tecido de algodão, papel crepado, Tyvec, as caixas e bandejas de inox e os containers.

O processo de esterilização, assim como as outras etapas do preparo dos artigos, deve ser monitorado, isto é, controlado com indicadores biológicos e químicos (indicadores e integradores), que vão garantir a eficiência do processo. Os indicadores biológicos (IB) compreendem uma ampola plástica que contém uma tira de esporos bacterianos de *Geobacillus stearothermophillus*, que é exposta ao processo de esterilização em pacote teste, posteriormente incubada, realizando a leitura em 3h, 24 h ou 48 h, dependo do fornecedor do teste e da incubadora de leitura. É recomendado que o teste biológico fosse realizado no mínimo, semanalmente, podendo ser diário. [4,5,8] Os métodos químicos consistem em tiras de papel impregnadas com um substrato, que estão divididas em classes, onde cada uma reage com um ou mais parâmetros de esterilização. Este teste deve ser colocado no interior de cada pacote a ser esterilizado. Vale ressaltar, que a utilização destes testes é uma recomendação

da ANVISA, das organizações afins (Sociedades médicas) e do CDC. Além disso, os testes individualizados nos pacotes podem resguardar os profissionais e as instituições quanto à qualidade do processo de esterilização, o que garante que os artigos estão prontos para uso sem risco de causar infecção.

5.1 Processos de esterilização de artigos

a) Vapor saturado sob pressão

É a forma pela qual a autoclave funciona e está indicado na RDC nº 8 como a alternativa ideal para os artigos termoresistentes, pois é um método eficiente, seguro e barato. O processo acontece por meio de calor úmido, temperatura, pressão e tempo. Sua atividade esterilizante tem como princípio, a morte celular pela coagulação das proteínas bacterianas causada pelo calor, fazendo com que o microorganismo perca suas funções vitais. [4,11,16.]

O ciclo de esterilização completo realizado por uma autoclave compreende a drenanagem do ar, admissão e exaustão do vapor, e a secagem dos artigos no interior da câmara. Existem as autoclaves gravitacionais, onde a retirada do ar da câmara interna é realizada pela gravidade e os que apresentam bomba de vácuo, chamados de pré-vácuo. Funcionam com uma temperatura que pode variar de 121ºC a 134ºC, num período de tempo entre 3 e 10 minutos de exposição ao agente esterilizante, sempre dependendo do tipo de material que está sendo processado. No mercado temos os mais variados tamanhos e tipos de autoclaves, que devem ser escolhidos de acordo com o tipo de material que será processado, com a quantidade do mesmo e com o local que será instalado. Vale lembrar, que a qualidade da água é de suma importância para produzir um vapor adequado ao processo e deve ser levada em consideração no momento da instalação de uma autoclave. [4,16]

As embalagens recomendadas para utilização na autoclave incluem papel grau cirurgico, tecido de algodão, não tecido, papel crepado, caixas metalicas e containers.

* Recomendações para esterilização por vapor saturado sob pressão: [4,16]

- preparar os pacotes de forma que o vapor possa penetrar em todo o material;
- em pacotes de tecido não apertar muito, facilitando a penetração do agente esterilizante;

- somente carregar o equipamnento em 80% da sua capacidade, favorecendo a circulação do vapor e consequentemente a secagem do material;

- dispor os pacotes de forma vertical, nos cestos para facilitar a circulação do vapor e eliminação do ar.

- ao término do processo abrir e deixar o vapor sair e a câmara esfriar, não deixando o material entrar em contato com superfícies ou áreas mais frias para não haver condensação e possível contaminação do material;

- limpar a câmara interna do equipamento, no mínimo, uma vez por semana, de acordo com a orientação do fabricante.

b) Esterilização ultrarrápida (flash)

O proceso de esterilização flash foi desenvolvido para situações emergenciais de artigos únicos, mas ao longo do tempo possou a ser utilizado inadivertidamente para diminuir o tempo de processamente entre um procedimento e outro, especialmente nas cirurgias laparoscópicas. Realiza esterilização de artigo termoresistente por meio de vapor saturado sob pressão em tempo reduzido, devido a suspensão ou redução do ciclo de secagem. Não há utilização de embalagem, normalmente usa-se a própria bandeja ou o cassete do equipamento, isso requer um cuidado redobrado para evitar a contaminação do instrumental. Caso seja utilizada a bandeja encaminhar até o cirurgião com cobertura estéril, se o usar o cassete somente abrir próximo da mesa cirurgica. Não esquecer que o instrumental deve ser devidamente lavado antes do reprocessamento e estar desmontado e aberto. O uso de indicadores químicos e biológicos é estritamente necessário, como na autoclave comum. [1,8,16] Segundo a RDC nº 8, a esterilização flash só deve ser utilizada em caso de urgência, como contaminação acidental de instrumental cirurgico durante um procedimento.[11]

c) Esterilização por plasma peróxido de hidrogênio

Este processo é realizado em equipamento próprio, onde o plasma é gerado a partir do substrato de peróxido de hidrogênio, utilizando ondas de radiofrequência. Partículas de radicais livres são produzidas com alto poder de reação, sendo capazes de interagir com os componentes celulares essencias, prejudicando o metabolismo dos microrganismos. [5,8] A esterilização por plasma é de baixa temperatura, variando de 37º C a 44 º C e ocorre num

período que pode variar de 50 a 70 minutos, dependendo do ciclo escolhido. [8,16] Equipamentos de uma geração mais nova já fazem ciclos em menor espaço de tempo, com uma concentração maior de peróxido de hidrogênio, sendo possível esterilizar endoscópios flexíveis e dispositivos com lumem longos e estreitos.[1,5]

A esterilização por plasma de peróxido de hidrogênio não causa danos a saúde dos profissionais, nem ao meio ambiente, pois seu produto final é apenas água. É necessária a utilização de invólucro específico para os artigos, já que o processo é incompatível com a celulose, sendo o indicado o Tyvec. Não se pode esquecer, que os controles químicos e biológicos devem ser realizados respeitando as normatizações.

d) Esterilização por óxido de etileno (ETO)

O ETO é um gás incolor, inflamável e explosivo, miscível em água e na maioria dos solventes orgânicos. Como pode explodir em presença de oxigênio ou ar, misturas de dióxido de carbono ou hidrocarbonetos clorofluorados são usadas para evitar a possibilidade de explosão. Além disso, existe risco potencial para profissionais e pacientes. Devido ao seu efeito deletério a saúde das pessoas, uma portaria interministerial foi publicada em 1999 para regulamentar a instalação e utilização do óxido de etileno nos artigos hospitalares. [1,8,17]

A esterilização pelo ETO tem como parâmetros tempo, temperatura, umidade relativa e concentração do gás, ocorrendo numa temperatura que varia entre 50 e 60º C. Entretanto, devido a impregnação do agente esterilizante nos artigos, necessita de um tempo de aeração, ou seja, tempo para que o gás ETO seja eliminado da superfície dos produtos, isto pode ser realizado no próprio ambiente ou através de um equipamento específico. Hoje, algumas máquinas já fazem esta aeração após o término do processo de esterilização, sem mudar de ambiente ou equipamento. A embalagem utilizada para este método é o papel grau cirúrgico e vale lembrar que devem ser realizados testes de controle químico e biológico para o processo.

e) Esterilização por vapor de formaldeído

É um método de esterilização de baixa temperatura realizado por autoclaves com vapor saturado de formaldeído, Este vapor age por alquilação das proteínas e dos ácidos nucleicos microbianos, impidindo as funções vitais desses componentes celulares. O formaldeído,

também conhecido como formol ou formalina, é um gás incolor e inflamável, que tem odor característico e irritante em pequenas concentrações, também pode ser caustico a pele e mucosas. [1,8,16]

O ciclo de esterilização inclui a remoção de ar da câmara e da carga por meio de vácuo (bomba), seguida pela admissão de vapor no interio da câmara e injeção de gás de formaldeído, remoção do gás por meio de pulsos de vapor d'agua e secagem realizada por vácuo. Este processo acontece em torno de 2 horas e sob uma temperatura que pode variar de 50 a 75º C, dependendo do programa de cada equipamento. Somente devem ser utilizadas as embalagens permitidas para o método como o Tyvec, papel grau cirurgico, SMS, containers e o papel crepado. E é necessária a utilização dos controles de eficácia, tanto químico quanto biológico, específico para o processo, Atualmente, a esterilização por vapor de formaldeído não é atorizado pelo FDA, entretanto é bastante difundido na Europa.

Referências Bibliográficas

1. Sociedade Brasileira de Enfermeiros de Centro Cirurgico, Recuperação Pós-anestésica e Centro de Material e Esterilização. Práticas recomendadas – SOBECC: Centro Cirurgico, recuperação pós-anestésica, centro de material e esterilização. 4º ed. Rev. Atualiz. São Paulo: Layaut; 2007.

2. Limpeza, Desinfecção de Artigos e Áreas Hospitalares e Anti-sepsia. 2º ed.rev. São Paulo: Associação Paulista de Estudos e Controle de Infecção Hospitalar; 2004.

3. Brasil. Ministério da Saúde. Resolução RDC nº156, de 11 de agosto de 2006. Dispõe sobre o registro, a rotulagem e reprocessamento de produtos médicos e dá outras providências. Diário Oficial [da] República Federativa do Brasil, Brasília, 14 ago. 2006.

4. Sociedade Brasileira de Enfermeiros de Centro Cirurgico, Recuperação Pós-anestésica e Centro de Material e Esterilização. Práticas recomendadas – SOBECC: Centro Cirurgico, recuperação pós-anestésica, centro de material e esterilização. 3º ed. Rev. Atualiz. São Paulo: Layaut; 2005.

5. Silva MVG, Oliveira AMG. Plantão de enfermagem: o cotidiano da assistência de enfermagem numa unidade hospitalar. Rio de Janeiro: Nogueira; 2008.

6. Brasil. Ministério da Saúde. Princípios Básicos para Limpeza de Instrumental Cirúrgico em Serviços de Saúde. Unidade de prevenção e investigação das infecções e dos eventos adversos – Uipea. Informe Técnico 01/ 09. Brasília (DF): Anvisa; 2009.

7. Takeit MH, Graziano KU. Inovações tecnológicas no processamento da limpeza de artigos médicos. Revista SOBECC. 2000; 5(1): 12-7.

8. Centers for Disease Control and Prevention. Guideline for disinfection and sterilizacion in healthcare facilities. 2008.

9. Possari JF, Centro de material e esterilização: Planejamento e Gestão. 2º ed. São Paulo: Latira; 2005.

10. Brasil. Ministério da Saúde. Orientações gerais para central de esterilização. Brasilia; 2001.

11. Brasil. Ministério da Saúde. Resolução RDC nº 8 de 27 de fevereiro de 2009. Dispõe sobre as medidas para redução da ocorrência de infecções por micobactérias de crescimento rápido. Brasília (DF): ANVISA; 2009.

12. Lesgislação sobre o glutaraldeído

13. Association of Operating Room Nurses. Standards, recommended practices, guidelines. Denver; 2002.

14. Graziano KU, Silva A, Bianchi EFF. Limpeza, desinfecção, esterilização de artigos e anti-sepsia. In: Fernandes AT, editor. Infecção hospitalar e suas interfaces na área de saúde. São Paulo: Atheneu; 2000. P 266-308.

15. AORN. Association of Operating Room Nurses. Recommended Practices for Sterilization in Perioperative Practice Settings. In: _____. Standards, Recommended Practices, and Guideline. Sec. 3. P. 309-318, 2001.

16. Esterilização de Artigos em Unidades de Saúde. 2º ed.rev. São Paulo: Associação Paulista de Estudos e Controle de Infecção Hospitalar; 2003.

17. Brasil. Ministério da Saúde. Ministério do Trabalho e Emprego. Portaria interministerial nº482, de 16 de abril de 1999. Dispõe sobre o uso e instalação do óxido de etileno. Diário Oficial [da] República Federativa do Brasil, Brasilia, 19 de abr. 1999.

CAPÍTULO 3

CONSIDERAÇÕES FUNDAMENTAIS SOBRE ANESTESIA EM LAPAROSCOPIA GINECOLÓGICA

Márlon de Freitas Fonseca

Título de Especialista em Anestesiologia pela Sociedade Brasileira de Anestesiologia; Mestre e Doutor em Biofísica pela Universidade Federal do Rio de Janeiro; Médico Anestesiologista e Professor do Curso de Pós-graduação em Videoendoscopia Ginecológica do Instituto Fernandes Figueira – FIOCRUZ

Eduardo de Almeida Nogueira

Título de Especialista e Título Superior em Anestesiologia pela Sociedade Brasileira de Anestesiologia; Instrutor do Programa de Residência Médica em Anestesiologia do Hospital Central da Polícia Militar do Estado do Rio de Janeiro

Fernanda Carvalho Maciel

Título de Especialista e Título Superior em Anestesiologia pela Sociedade Brasileira de Anestesiologia; Instrutora do Programa de Residência Médica em Anestesiologia do Hospital Central da Polícia Militar do Estado do Rio de Janeiro

O início da cirurgia

Imagine que, após uma cirurgia ginecológica laparoscópica, haja suspeita de uma iatrogenia (ex. dor lombar, parestesia e perda de força nos membros inferiores). Neste caso, para complicar a situação e enriquecer a discussão, o correto estabelecimento de um nexo causal pode tornar-se ainda mais complicado se uma técnica de anestesia combinada foi empregada, ou seja, bloqueio (raquidiano ou epidural) + anestesia geral. O que aconteceu?

Não é incomum que uma intercorrência como esta seja inicialmente atribuída ao procedimento anestésico, curiosamente, até mesmo quando a técnica empregada constitui somente sedação ou anestesia geral. Aliás, muitas pacientes têm mais receio da anestesia do que da cirurgia.

Antes do início da cirurgia, a importância de um cuidadoso posicionamento da paciente na mesa jamais deve ser subestimada, em especial, quando o procedimento envolver a posição de litotomia. Esta etapa deve ser sempre conduzida pela equipe médica responsável pelo procedimento, o que inclui o anestesiologista. Neste momento, inicia-se a cirurgia.

Anestesia exige monitorização básica

À exceção de condições especiais como, por exemplo, a laparoscopia para pesquisa consciente de pontos dolorosos (eventualmente indicada em pacientes portadoras de dor pélvica), as várias técnicas de anestesia geral constituem a regra básica para viabilizar uma cirurgia laparoscópica [1,2]. Apesar de exequível, a anestesia local e as técnicas de anestesia regional (raquidiana ou epidural) raramente são utilizadas como técnica única em laparoscopia. De fato, o desconforto experimentado durante o pneumoperitônio prolongado seria demasiadamente grande em pacientes acordados, enquanto o comprometimento da função respiratória seria ainda maior em pacientes sob sedação [3], em especial, na posição de céfalo-declive acentuado.

Além dos riscos inerentes à técnica cirúrgica per se, a insuflação do gás para promover pneumoperitônio e o posicionamento do paciente (ambos realizados para viabilizar a cirurgia) precipitam alterações cardiocirculatórias e ventilatórias importantes, as quais devem ser sempre prevenidas ou minimizadas. Para isto, o médico responsável pela anestesia deve dispor de monitorização adequada [4]. Hoje, a monitorização contínua da pressão arterial, eletrocardiografia contínua (cardioscópio), saturação de O2 por oximetria de pulso e capnografia/capnometria tornaram-se componentes obrigatórios em quaisquer indivíduos submetidos a quaisquer técnicas de anestesia geral [5]. Além disto, é desejável (e altamente recomendável) o uso de monitores de oxigênio e agentes anestésicos voláteis em linha (on line), além de monitores da intensidade do bloqueio neuromuscular, quando este é realizado.

Pneumoperitônio com CO_2

O CO2 é universalmente aceito e usado por suas características de não combustão e alta solubilidade no sangue. Embora haja relatos de tromboembolismo com seu uso,

as propriedades supracitadas o tornam extremamente seguro, seja para produção do pneumoperitônio ou para distensão da cavidade visceral do sistema genital (útero e trompas) [6].

A pressão parcial de CO2 medida ao término da expiração (capnometria ou ETCO2), bem como seu registro na forma de uma curva (capnografia) são monitorados e interpretados pelo anestesiologista. Este sabe que a pressão parcial arterial de CO2 (PaCO2) é sempre maior que o ETCO2 em cerca de 5 mm Hg e, além disto, que esta diferença pode ser bem maior em pulmões doentes.

Numa sequência lógica, logo após o início do pneumoperitônio, a eliminação pulmonar de CO2 (VCO2) aumenta, alcançando um plateau de 15 a 20 % acima do valor basal entre 20 e 30 minutos após o início da insuflação. Diferentemente, a ocorrência de acidente de punção seguida de insuflação de CO2 subcutâneo ou intravisceral extraperitoneal pode causar aumentos crescentes nas PaCO2 e VCO2 [7,8].

Alterações fisiológicas inerentes ao pneumoperitônio

O pneumoperitônio causa uma redução importante no retorno venoso (RV) e esta condição, por sua vez, simula uma condição de hipovolemia aguda. Assim, uma resposta fisiológica natural se verifica imediatamente na forma de um aumento da resistência vascular sistêmica (RVS), da pressão arterial média (PAM) e das pressões de enchimento cardíaco medidas por métodos invasivos (Tabela 1).

As respostas neuroendócrinas ao pneumoperitônio sustentado incluem aumento das concentrações plasmáticas de hormônio antidiurético (vasopressina), de renina e aldosterona, provavelmente em virtude da interpretação autonômica equivocada de queda da volemia. A liberação de catecolaminas não é uma exclusividade da cirurgia laparoscópica, sendo também verificada em cirurgias convencionais [9,10].

O posicionamento precoce do paciente em céfalo-declive (Trendelenburg) restaura somente em parte estes efeitos, ao favorecer o retorno venoso. Todavia, o peso das vísceras abdominais sobre o diafragma, nesta posição, agrava a restrição ventilatória causada pelo pneumoperitônio. Em relação ao sistema respiratório, resumidamente, a insuflação de gás para promover o pneumoperitônio aumenta imediatamente a pressão intra-abdominal

(PIA), deslocando o diafragma cefalicamente. Esta manobra diminui a complacência (CP) e a expansibilidade pulmonares, diminuindo a capacidade residual funcional (CRF), exigindo maior pressão das vias aéreas quando em ventilação controlada e aumentando ainda mais a retenção de CO2 e o risco de barotrauma [11].

Para se garantir uma expansão pulmonar adequada nestas condições, opta-se normalmente por ventilação controlada (por pressão ou por volume) com pressão positiva nas vias aéreas, o que aumenta ainda mais a pressão dentro do tórax. A queda do índice cardíaco é uma regra e será diretamente proporcional à pressão intra-abdominal, assim como todas as repercussões até agora citadas [10].

O cirurgião e o anestesiologista devem estar cientes de que estas alterações são diretamente influenciadas pelo manejo cirúrgico do paciente, o que inclui a otimização da pressão intra-abdominal e do posicionamento do paciente, além da natureza e da duração do procedimento cirúrgico.

Tabela 1

Consequências naturais do pneumoperitônio

Cardiovasculares	Respiratórias
Redução do índice cardíaco	Elevação do diafragma
Aumento da P arterial média	Redução do volume corrente
Aumento da resistência vascular sistêmica	Redução da capacidade residual funcional
Aumento da P de enchimento (PVC e PCAP)	(de até mais de 20% em obesos)
Desvio do eixo cardíaco	Aumento da V/Q
Diminuição do retorno venoso de MMII	Aumento do A-aO_2
Aumento da P venosa femoral	Redução da complacência torácica
Redução do fluxo venoso femoral	Aumento da elastância torácica e pulmonar
Favorecimento à estase venosa e TVP	Favorecimento à entubação endobrônquica
Diminuição da função e da perfusão renal	Aumento da P intrapleural, intratorácica e intra-abdominal

P: pressão; PVC: pressão venosa central; PCAP: pressão capilar pulmonar; MMII: membros inferiores; TVP: trombose venosa profunda; V/Q: relação ventilação perfusão; A-aO_2: gradiente alvéolo-arterial de oxigênio. Adaptado de Fonseca MF, Nogueira EA, Gemal AE, Andrade JLG. Anestesia em videocirurgia: Fundamentos para o cirurgião. In: Claudio Peixoto Crispi. (Org.). Tratado de Videoendoscopia Ginecológica/Edição II. 2 ed. Rio de Janeiro: Atheneu, 2006, Cap 6, p.75-89.

As alterações hemodinâmicas associadas ao pneumoperitônio parecem ocorrer também em uma sequência lógica. Inicialmente, com a insuflação do gás, ocorre um rápido aumento do retorno venoso consequente à compressão do leito venoso esplâncnico (complacente por natureza). Mais adiante, as pressões intra-abdominal e intratorácica aumentadas trazem efeitos opostos a este, dificultando o fluxo venoso rumo ao átrio direito [8,10,11].

As pressões intracraniana e intraocular aumentam proporcionalmente à pressão intra-abdominal e ao ângulo de céfalo-declive imposto. Além da vasodilatação cerebral devido ao aumento dos níveis de CO2, a maior pressão sobre a medula lombar dificulta a circulação e a reabsorção de líquor, o que favorece o aumento na pressão intracraniana. Consequentemente, o edema cerebral tende a aumentar ao longo do tempo em que o paciente encontra-se submetido ao pneumoperitônio, principalmente, se a posição é a de céfalo-declive [12].

A pressão limítrofe para ocorrência de efeitos hemodinâmicos significativos é em torno de 12 mm Hg. É importante o cirurgião ter em mente que, muitas vezes, não é necessário sequer atingir este valor para se obter um campo visual satisfatório. Logo, é papel do anestesiologista também opinar no sentido de se estabelecer uma pressão intra-abdominal ideal para a cirurgia transcorrer de forma rápida, segura e com as menores repercussões adversas possíveis [10,11]. Embora tolerado pela grande maioria dos pacientes, o pneumoperitônio sustentado pode trazer consequências vitais a indivíduos com reserva cardíaca limitada e, principalmente, em caso de doenças valvares que cursam com débito cardíaco fixo.

Posição da paciente na mesa cirúrgica

Como já mencionado, as alterações hemodinâmicas e respiratórias podem ser agravadas ou atenuadas pelo posicionamento do paciente. A posição de céfalo-aclive (reversa a de Trendelenburg) favorece o aprisionamento sanguíneo e a estase venosa no território abdominal e nos membros inferiores. Quando em posição de céfalo-declive, por sua vez, diminui-se ainda mais a capacidade vital (CV) e o curso diafragmático. Assim, além de favorecer a hipoventilaçao, o pneumoperitônio tende a aumentar a diferença alvéolo-arterial de CO2 (DA-aCO2), podendo torná-la crítica em pacientes com comorbidades cardiorespiratórias e em pacientes obesos [13].

A mudança da posição supina para a posição de céfalo-aclive oferece melhor campo operatório no andar superior do abdome, embora agrave a diminuição do retorno venoso. A posição de Trendelenburg, por sua vez, embora acarrete maior restrição diafragmática à ventilação devido às vísceras abdominais acomodarem-se cefalicamente, melhora a visualização e manipulação das estruturas pélvicas, o que faz com que esta última seja a posição básica para procedimentos em ginecologia e proctologia.

Anestesia geral combinada a raqui ou anestesia epidural

Como regra geral, cirurgias realizadas em vigência de bloqueio subaracnóideo (raquianestesia) ou bloqueio epidural (anestesia peridural) estão sabidamente associadas a um menor risco de TVP [14]. Além disto, embora subutilizada em laparoscopia, a técnica combinada (anestesia geral associada a um bloqueio) é uma excelente opção também para analgesia pós-operatória [15], o que ajuda, ainda, na deambulação precoce (ex. após 8 a 12 horas).

A escolha e a dose de anestésico local e de opióides deverão ser sempre individualizadas e adequadas à paciente e à cirurgia proposta. Na prática clínica, o anestesiologista deverá estar atento para a necessidade de uso de pequenas doses de um vasopressor (ex. efedrina 10 mg endovenosa em bôlus) imediatamente antes de induzir a anestesia geral em pacientes com bloqueio simpático total estabelecido. Minutos após o início do pneumoperotônio, por sua vez, esta tendência à hipotensão (secundária ao bloqueio simpático) não mais se verifica. Nesta fase, uma relativa estabilidade nos níveis de pressão arterial tende a estabelecer-se, visto que esta é compensada pelas respostas neuroendócrinas ao pneumoperitônio (principalmente nas cirurgias realizadas em céfalo-declive). Cirurgias em céfalo-aclive (ex. colecistectomias), entretanto, por estarem sujeitas a uma maior queda no retorno venoso, exigirão maior cautela no emprego dos anestésicos locais no que concerne à extensão do bloqueio simpático. Essencialmente, resolver esta questão de forma a antecipar a solução dos problemas é uma atribuição do anestesiologista.

Pneumoperitônio em vigência de hemorragias

Concomitantemente à pesquisa de discrasias sanguíneas (potenciais causas de sangramento, as quais exigem terapia específica), a avaliação pré-operatória do estado

volêmico/cardiocirculatório definirá, inicialmente, a abordagem cirúrgica de emergência. No caso de uma cirurgia laparoscópica ser indicada, a equipe médica deverá agir antecipadamente no sentido de minimizar as alterações hemodinâmicas associadas ao pneumoperotônio, em especial, a diminuição do retorno venoso.

Inicialmente, todos os pacientes devem ser repostos generosamente com soluções cristalóides e colóides para uma expansão volêmica que garanta mínima perfusão tissular, mesmo que à custa de baixas concentrações de hemoglobina. Evitando-se a hipovolemia severa e o colapso cardiovascular, garante-se perfusão mínima aos órgãos mais exigentes, como o cérebro, o miocárdio e os rins [11,16].

Serão candidatos à cirurgia laparoscópica, pacientes com hemoperitônio de pequena monta que estejam hemodinamicamente estáveis mediante providências de rotina, as quais incluem hidratação venosa, acesso venoso de grosso calibre (16 ou 14G), tipagem sanguínea com reserva de hemoderivados e monitorização imediata do débito urinário e dos sinais vitais.

Naqueles pacientes nos quais a perda de sangue estimada for superior a 30%, é necessário compensar com reposição volêmica generosa para otimizar as condições cardiocirculatórias (frequentemente, mais que 2.000 mL de solução cristalóide). Em nosso entender, pacientes com instabilidade hemodinâmica severa, a qual não responde prontamente à expansão volêmica, caracterizam indicações evidentes de cirurgia aberta [11]. Usualmente, esta etapa chamada "ressuscitação volêmica" antecede a chegada do anestesiologista e, por isso, deve ser iniciada pelo médico que conduz o primeiro atendimento, no caso, o cirurgião/ginecologista.

Utilizar uma solução isotônica sem eletrólitos para reposição volêmica (ex. glicose 5%) no lugar de uma solução cristalóide ou colóide constitui erro grossseiro. Esta tem curtíssimo tempo de permanência no espaço vascular além de proporcionar hiponatremia dilucional. Solução de Ringer com lactato, solução de NaCl 0,9% ou Ringer simples são as mais indicadas. Em relação aos cristalóides (erroneamente interpretados como inócuos), os colóides sintéticos (ex. hidroxietilamida) apresentam a vantagem de menor lesão endotelial, além do maior tempo de permanência no espaço vascular. Em contrapartida, os colóides sintéticos podem comprometer a hemostasia e proporcionar reações alérgicas [17].

Plasma fresco e plaquetas são reservados exclusivamente para deficiências específicas destes componentes confirmadas clínica e laboratorialmente. Os mesmos jamais deverão ser utilizados como expansores volêmicos. A coleta imediata de sangue para tipagem sanguínea e a solicitação de hemocomponentes devem anteceder a necessidade de seu uso.

Após prevenir o colapso cardiovascular através do uso de soluções artificiais (cristalóides e colóides sintéticos), pode ser necessário o uso de concentrado de hemácias. A hemotransfusão constitui um transplante de tecido e oferece riscos de complicações infecciosas por diversas formas. Por isso, deve ser realizada quando não mais houver opções para garantir perfusão tissular com transporte mínimo de oxigênio. Esta não deve ser baseada somente em valores laboratoriais de concentração de hemoglobina e hematócrito, mas também em dados individuais do paciente como idade e comorbidades [16]. Indivíduos jovens e sem comorbidades suportam valores de hematócrito e hemoglobina extremamente baixos, desde que adequadamente hidratados para proporcionar boa perfusão periférica.

Além da diurese, a observação dos parâmetros pressão arterial, frequência cardíaca e enchimento capilar devem ser considerados com grande peso. Como referência, valores de hemoglobina acima de 9,0 g.dL-1 raramente exigem transfusão sanguínea. Por outro lado, indivíduos com hemoglobina abaixo de 6,0 g.dL-1 raramente terão suas células bem pefundidas sem hemotransfusão. Cada concentrado de hemácias faz com que a concentração de hemoglobina de um adulto seja acrescida de aproximadamente 1 g.dL-1 (ou 2 a 3 pontos percentuais do hematócrito) [18].

Profilaxia dirigida à trombose venosa profunda

Na atualidade, alguma estratégia para a profilaxia de trombose venosa profunda (TVP) está sempre indicada devido ao conhecimento do maior risco da ocorrência desta complicação durante os primeiros dias após qualquer cirurgia [19]. Na laparoscopia, a estase venosa proporcionada pelo pneumoperitônio soma-se ao estado de maior coagulabilidade secundário às respostas neuro-endócrino-metabólicas ao trauma anestésico-cirúrgico no sentido de aumentar o risco de TVP [20]. Todavia, este tema ainda é pauta de contradições na literatura e de discussões fervorosas em congressos por todo o mundo [21,22,23].

A profilaxia medicamentosa com heparina subcutânea (não fracionada ou de baixo

peso molecular) significativamente diminui o risco de TVP sem aumentar o risco de sangramentos [20,24]. Por isto, esta é formalmente indicada nas condições de maior risco para TVP concomitante a estratégias não-medicamentosas (ex. indivíduos com história prévia de TVP). O início da administração deve anteceder a cirurgia, respeitando-se a farmacocinética de cada droga [25].

O cirurgião não deve esperar o primeiro caso de TVP para incorporar à rotina de sua equipe medidas preventivas. A definição do melhor conjunto de estratégias preventivas, entretanto, deve ponderar os fatores de risco do paciente associados à extensão e duração do procedimento cirúrgico. Essencialmente, uma laparoscopia para laqueadura tubária numa paciente sem fatores de risco na qual se espera deambulação após 2 horas e alta hospitalar no mesmo dia não exigirá, obrigatoriamente, medidas medicamentosas [26,27,28].

Recomendamos que, além da deambulação precoce, o uso de meias elásticas de compressão graduada (especialmente desenvolvidas para prevenção de trombose em ambiente hospitalar) deva ser considerada em todas as cirurgias. Na verdade, deve-se buscar um forte motivo para não utilizá-las como rotina, visto sua significativa efetividade e seu baixo custo. Faixas e ataduras sabidamente não são eficazes [29].

Em relação ao uso de heparina subcutânea (não fracionada ou de baixo peso molecular), as maiores controvérsias giram em torno das grandes cirurgias pélvicas com maior risco de sangramento pós-operatório (ex. grandes superfícies cruentas, anastomoses intestinais com grampeadores, etc). Nestas ocasiões, mecanismos de compressão pneumática intermitente estão indicados por não comprometerem os mecanismos de coagulação sanguínea [30,31].

Uma consulta frequente na literatura sobre novas diretrizes na profilaxia de TVP deve manter a equipe alerta ao surgimento de estratégias mais eficientes visando, sempre, maior segurança.

Náuseas e vômitos pós-operatórios (NVPO)

As cirurgias ginecológicas laparoscópicas frequentemente selecionam indivíduos que apresentarão vários fatores de risco para o desenvolvimento de NVPO [2,32] (Tabela 2).

Tabela 2

Alguns fatores de risco para ocorrência de náuseas a vômitos pós-operatórios
Idade jovem
História de náuseas e vômitos em anestesias anteriores
Sexo feminino
Dor
Cirurgia ginecológica
Cirurgias com pneumoperitônio
Uso de opióides
Uso de inibidores da acetil-colinesterase (ex. neostigmine)
Uso de N_2O (óxido nitroso)
Início precoce da dieta oral
Paciente não tabagista

Adaptado de Fonseca MF, Nogueira EA, Gemal AE, Andrade JLG. Anestesia em videocirurgia: Fundamentos para o cirurgião. In: Claudio Peixoto Crispi. (Org.). Tratado de Videoendoscopia Ginecológica/Edição II. 2 ed. Rio de Janeiro: Atheneu, 2006, Cap 6, p.75-89.

Sabe-se que, se não prevenida e tratada, muitas vezes, as NVPO são responsáveis por adiamentos da alta hospitalar e por uma grande sensação de insatisfação por parte do paciente e de seus acompanhantes. As cirurgias ginecológicas laparoscópicas têm indicação formal para profilaxia medicamentosa para NVPO. Recentemente, com o melhor conhecimento da fisiologia dos diversos mecanismos ligados ao centro do vômito e a descoberta de antieméticos potentes (ex. bloqueadores da 5-HT3, como o ondansetron), conseguiu-se reduzir de forma contundente a ocorrência de NVP [33,34,35,36].

O ondansetron, o droperidol e a dexametasona, como agentes únicos ou associados, são as drogas mais frequentemente utilizadas atualmente na profilaxia da NVPO [33,34]. Para maior eficácia na prevenção, estas drogas devem ser administradas sempre antecipadamente ao final da cirurgia. A dexametasona age por mecanismos desconhecidos e deve ser administrada bem no início do procedimento. Doses de 5 a 10 mg IV apresentam resultados significativos [35]. O

droperidol, em doses tão baixas quanto 0.5 mg, possui propriedades de prevenir as náuseas, mas deve ser administrado em doses mais frequentes. A metoclopramida não apresentou benefício como agente profilático único na dose habitual de 10 mg IV. Entretanto, os trabalhos mais específicos não mencionam os efeitos de doses maiores, talvez pelo receio do surgimento de síndrome extrapiramidal. O propofol pode ser utilizado em pequenas doses (ex. 20 mg IV) na qualidade de um potente antiemético [37], apesar da fugacidade de seu efeito poder exigir doses subsequentes.

Agentes com ação anticolinérgica central e periférica também podem ser utilizados visando assegurar a não ocorrência de NVPO. Os mais comumente disponíveis para uso são os benzodiazepínicos, a prometazina, o dimenidrato e o brometo de N-bultil-escopolamina (hioscina) [38]. Pacientes com maior risco para NVPO (tido como de moderado a alto) beneficiam-se de profilaxia com uma combinação de diferentes drogas. O uso de antagonistas de receptores NK-1 mostra-se promissor em um futuro próximo [39]. O uso de adjuvantes que diminuem a descarga simpática (ex. clonidina) diminui a ocorrência de NVPO. Além disso, o retardo no início da dieta (mais que 2 horas após o despertar) sempre constitui medida prudente.

O risco de pneumonite química por broncoaspiração justifica um jejum absoluto de várias horas (antes da cirurgia). Por sua vez, para evitar angústia e preocupação por parte do paciente e de seus acompanhantes, estes devem ser informados, antecipadamente, sobre o caráter benigno das NVPO. Alem disso, as NVPO em um paciente que goze de seus reflexos protetores (tosse) jamais devem ser confundidas com a regurgitação durante a indução anestésica (esta última, condição extremamente perigosa).

Buscando uma analgesia pós-operatória efetiva

A analgesia constitui a base de sustentação para que a paciente usufrua dos benefícios de técnicas minimamente invasivas em sua plenitude [40], recebendo alta hospitalar precoce ou, até mesmo, realizando procedimentos em regime ambulatorial.

No pós-operatório imediato, para viabilizar a deambulação precoce, deve-se garantir analgesia efetiva ao mesmo tempo em que evitar sonolência excessiva [36]. A estratégia

analgésica deve ser iniciada na sala de cirurgia, incluindo infiltração profunda de anestésico local no entorno das punções [41,42] e administração de analgésicos sistêmicos.

Os AINE's constituem a base da analgesia pós-cirúrgica. Porém, há de se ter em mente que estes apresentam ação antiagregante plaquetária (podendo interferir na crase sanguínea), podem produzir broncoespasmo, insificiência renal aguda e lesão aguda de mucosa gástrica [44]. Quando não se dispõe de acesso venoso e não se deseja utilizar a via intramuscular ou retal, o uso de AINE's por via sublingual apresenta a vantagem de início de ação mais rápido e de não sofrer efeito de primeira passagem no fígado (ex. cetorolaco e piroxican).

Nas primeiras horas após a cirurgia e em situações de dores mais intensas, a associação de um opióide fraco visa garantir um controle satisfatório da dor, ainda possibilitando recuperação precoce seguida de alta. Em resumo, a elaboração de uma prescrição pós-operatória com clareza garantirá uma continuidade da analgesia [43], desde que inclua a administração de analgésicos e AINE's regularmente (mesmo se não houver dor) e a possibilidade de uma analgesia de resgate (SOS) com opióides, esta última a ser administrada ao primeiro sinal de dor espontânea sob solicitação da paciente. São exemplos: o tramadol (ex. 50 mg por via subcutânea de 4/4h), a codeína (ex. 30 mg por via oral de 4/4h) a nalbufina (ex. 10 mg por via subcutânea de 6/6h). Doses maiores poderão ser necessárias, eventualmente, para proporcionar conforto pleno.

Pacientes com suspeita de doença péptica exigem extremo cuidado na prescrição de quaisquer AINE's. Apesar dos AINE's bloqueadores seletivos da ciclooxigenase II (Cox-2) terem a proposta de oferecer menor risco de lesão de mucosa gástrica [45], algumas drogas desta família encontram-se com comercialização suspensa pela Agência Nacional de Vigilância Sanitária (Anvisa). O recente cancelamento do registro do lumiracoxibe e do etoricoxibe, por exemplo, faz parte de um processo de trabalho para reavaliar a segurança dos antiinflamatórios não esteróides inibidores da Cox-2, em especial, para uso prolongado [46].

A associação de um AINE com um protetor gástrico faz-se justificada quando houver maior possibilidade de uso prolongado (mesmo em indivíduos sem história de dispepsia ou gastrite) [47,48]. Logo, bloqueadores histamínicos H2 ou inibidores da bomba de prótons devem ser prescritos durante o uso prolongado de AINE's [49]. É importante ter em mente que o paracetamol e a dipirona, embora também inibidores da ciclooxigenase, são drogas

desprovidas de efeitos negativos sobre a agregação plaquetária e sobre os mecanismos protetores da mucosa gástrica. Estas drogas podem, inclusive, ser administradas em combinação com os AINE's.

O uso de anticolinérgicos (ex. hioscina) pode ajudar nas dores em cólica mediadas por estímulos parassimpáticos. Sensação de boca-seca é muito comum após seu uso, principalmente, por via venosa. Taquicardia sintomática pode surgir e, por isso, sugerimos que sua administração venosa seja feita por infusão lenta (ex. 10-30 min).

Prevenindo a hipotermia

Sabe-se que a hipotermia (temperaturas centrais inferiores a 36oC) está presente, praticamente, em todos os procedimentos cirúrgicos realizados sob quaisquer técnicas anestésicas [50]. Uma diminuição do metabolismo basal com menor produção de calor e, além disso, baixas temperaturas do ambiente, dos instrumentos, dos líquidos venosos, gases, etc. acabam por causar importantes quedas na temperatura corporal (Tabela 3) [51,52]. A hipotermia causa alterações importantes, as quais devem ser evitadas [53].

Tabela 3

Consequências da hipotermia	Mecanismo responsável
Despertar mais demorado	Metabolismo das drogas diminuído
Alterações da hemostasia	Inativação de alguns fatores da coagulação
Tremores e calafrios	Resposta central visando produção de calor
Consumo aumentado de oxigênio (até 600 vezes)	Metabolismo aumentado para produzir calor
Maior risco de processos isquêmicos em coronariopatas	Menor relação oferta/consumo de oxigênio ao miocárdio
Desconforto, ansiedade, insegurança e medo	Interpretações equivocadas por parte do paciente e seus acompanhantes

Adaptado de Fonseca MF, Nogueira EA, Gemal AE, Andrade JLG. Anestesia em videocirurgia: Fundamentos para o cirurgião. In: Claudio Peixoto Crispi. (Org.). Tratado de Videoendoscopia Ginecológica/Edição II. 2 ed. Rio de Janeiro: Atheneu, 2006, Cap 6, p.75-89.

São cuidados básicos visando à preservação do calor: não deixar o paciente desnecessariamente exposto ao ambiente refrigerado no centro cirúrgico; cobrir o paciente com cobertores nos locais que não estiverem sendo manipulados pelo cirurgião; empregar sistemas de aquecimento das soluções injetadas. O uso de mantas-térmicas é recomendado para se contrapor à hipotermia e previne a perda de calor por convecção e irradiação, esta última, responsável por até 70% das perdas de calor durante a cirurgia.

A ocorrência de tremores (shivering) aumenta o desconforto e o consumo de oxigênio no pós-operatório imediato [54]. O uso de pequenas doses de meperidina intravenosa (20-30 mg) abole os tremores promovendo conforto, mas não corrige a temperatura [55,56,57]. Outras alternativas farmacológicas incluem dexmedetomidina [58], cetamina [59], e ondansetron [60].

Embora rara, a hipertermia pode ocorrer em condições, nas quais a predisposição à troca de calor pela vasodilatação periférica contribua no sentido do paciente ganhar calor (ex. salas cirúrgicas não refrigeradas com temperaturas acima de 40oC). Pacientes com hipertermia devem ser resfriados ativamente nestes casos [11].

Considerações finais

Cada vez mais, pacientes buscam técnicas minimamente invasivas para solução de seus problemas cirúrgicos. Junto aos seus medos, trazem a expectativa de um procedimento resolutivo e não traumático. Neste contexto, manter-se atualizado frente aos recursos tecnológicos não é suficiente para o bom desempenho da prática médica, visto que tão importante quanto o desfecho da cirurgia é a percepção, por parte das pacientes e de seus familiares, deste resultado. Para isto são indispensáveis a gentileza e a atenção da equipe médica, em seus mínimos detalhes. Sabidamente, não há mais espaço para desinformação, dor ou abandono.

Referências Bibliográficas

1. Collins LM, Vaghadia H. Regional anesthesia for laparoscopy. Anesthesiol Clin North America. 2001. 19(1):43-55.

2. Henry CP & Hofland J. Laparoscopic surgery - Pitfalls due to anesthesia, positioning, and pneumoperitoneum. 2005. Surg Endosc 19:1163–1171.

3. Bordahl PE, Raeder JC, Nordentoft J, Kirste U, Refsdal A. Laparoscopic sterilization under local or general anesthesia? A randomized study. Obstet Gynecol. 1993. 81(1):137-41.

4. Soares Jr. WN. Anestesia em videolaparoscopia. In: Donadio N & Albuquerque Neto LC. Consenso brasileiro em videoendoscopia ginecológica. Federação brasileira das Sociedades de Ginecologia e Obstetrícia - FEBRASGO. São Paulo: Artes médicas, 2001. 42-48.

5. Resolução CFM N° 1.802/2006. Publicado no D.O.U. de 01 novembro 2006, Seção I, pg. 102; (Retificação publicada no D.O.U. de 20 de dezembro de 2006, Seção I, pg. 160.

6. Beck DH, McQuillan PJ. Fatal carbon dioxide embolism and severe haemorrage during laparoscopic salpingectomy. British Journal of Anaesthesia. 72:243-245. 1994.

7. Ganem EM, Guasti VMD, Angelo SM, Castiglia YMM. Enfisema Subcutâneo durante Videolaparoscopia Ginecológica – Relato de Caso. Revista Bras Anestesiol. 45(2):113-11. 1995.

8. Joshi GP. Complications of Laparoscopy. In Anesthesia for Minimally Invasive Surgery. Laparoscopy, Thoracoscopy, Hysteroscopy. In Anesthesiology Clinics of North America. 19(1) 89-106. March 2001.

9. Demyttenaere S, Feldman LS & Fried GM. Effect of pneumoperitoneum on renal perfusion and function: A systematic review. Surg Endosc 2007. 21: 152–160.

10. O'Malley C & Cunningham AJ. Physiologic changes during laparoscopy. Anesthesiology Clinics of North America. 2001. 19(1):1-19.

11. Fonseca MF, Nogueira EA, Gemal AE, Andrade JLG. Anestesia em videocirurgia: Fundamentos para o cirurgião. In: Claudio Peixoto Crispi. (Org.). Tratado de Videoendoscopia Ginecológica/Edição II. 2 ed. Rio de Janeiro: Atheneu, 2006, Cap 6, p.75-89.

12. Irgau I, Koyfman Y, Tikellis JI. Elective intraoperative intracranial pressure monitoring during laparoscopic cholecystectomy. Surg. 1995;130(9):1011-3.

13. Henny CO & Hofland J. Laparoscopic surgery: Pitfalls due to anesthesia, positioning, and pneumoperitoneum. Surg Endosc (2005) 19:1163–1171.

14. Indelli PF, Grant SA, Nielsen K, Vail TP. Regional anesthesia in hip surgery. Clin Orthop Relat Res. 2005 Dec;441:250-5.

15. Rathmell JP, Lair TR & Nauman B. The Role of Intrathecal Drugs in the Treatment of Acute Pain. Anesth Analg 2005;101:S30–S43.

16. Goodnough LT. Risks of Blood Transfusion. Anesthesiology Clin N Am. 2005. 23:241–252.

17. Chappell D, Jacob M, Hofmann-Kiefer K, Conzen P& Rehm M. A Rational Approach to Perioperative Fluid Management. Anesthesiology 2008; 109:723–40).

18. ASA - Practice Guidelines for Perioperative Blood Transfusion and Adjuvant Therapies. An Updated Report by the American Society of Anesthesiologists Task Force on Perioperative Blood Transfusion and Adjuvant Therapies. Anesthesiology 2006; 105:198–208.

19. Cayley WE. Preventing deep vein thrombosis in hospital inpatients. BMJ 2007;335;147-151).

20. Gulex B, Oner K, Yigitler C, Kocaoglu M, Aydin Y & Saglam M. Lower extremity venous changes in pneumoperitoneum during laparoscopic surgery. ANZ J. Surg. 2006; 76: 904–906.

21. Richardson WS, Apelgren K, Fanelli RD & Earle D. Deep venous thrombosis prophylaxis in laparoscopy: An evidence-based review. Surg Endosc. 2001. 21(12):2335-2338.

22. ACOG practice bulletin. Prevention of deep vein thrombosis and pulmonary embolism. Clinical management guidelines for obstetrician–gynecologists. The American College of Obstetricians and Gynecologists. Number 84, August 2007 replaces practice bulletin number 21, october 2000. Obstetrics & gynecology. 110(2)429-220. Part 1.

23. SAGES - Guidelines for deep venous thrombosis prophylaxis during laparoscopic surgery. Society of American Gastrointestinal and Endoscopic Surgeons. Guidelines Committee and approved by the SAGES Board of Governors October 2006. Surg Endosc 2007. 21: 1007–1009.

24. Geerts WA, Pineo GF, Heit JA, Lassen MR, Colwell CW, Ray JG. Seventh ACCP Conference on Antithrombotic and Thrombolytic Therapy. Cardiopulmonary and Critical Care Journal. Toronto, Canada 2004.

25. Maffei FHA. Doenças vasculares periféricas. Trombose venosa profunda dos membros inferiores: incidência, patologia, fisiopatologia e diagnóstico. 2ª ed. Botucatu: Médici; 1995. & Maffei FHA. Epidemiologia da trombose venosa profunda e de suas complicações no Brasil. Cir Vasc Angiol 1998;14:5-8.

26. Ageno W, Dentali F & Squizzato A. Prophylaxis of venous thromboembolism following laparoscopic surgery: where is the evidence? Journal of Thrombosis and Haemostasis. 2005. 3: 214–215.

27. Wasowicz-Kemps Dk, Biesma Dh, Leeuwen Jsv & Ramshorst Bv. Prophylaxis of venous thromboembolism in general and gynecologic day surgery in the Netherlands. 2006. International Society on Thrombosis and Haemostasis. 269-271.

28. Tincani E, Piccoli M, Turrini F, Crowther MA, Melotti G & Bondi M. Video laparoscopic surgery: is out-of-hospital thromboprophylaxis necessary? Journal of Thrombosis and Haemostasis. 2005. 3: 216–220.

29. Amaragiri sv & Lees TA. Elastic compression stockings for prevention of deep vein thrombosis (cochrane review). In: The Cochrane library. 1. 2009. Oxford: update software.

http://cochrane.bvsalud.org/cochrane/main.php?lang=pt&lib=COC.

30. Maffei FHA, Caiafa JS, Ramacciotti E, Castro AA para o grupo de elaboração de diretrizes em trombose venosa profunda da SBACV. Diretrizes para prevenção, diagnóstico e tratamento da trombose venosa profunda. Belo Horizonte: SBACV; 2001.

31. Prophylactic use of LMWH plus intermittent pneumatic compression prevented DVT in hip or knee arthroplasty Silbersack Y, Taute BM, Hein W, et al. Prevention of deep-vein thrombosis after total hip and knee replacement. Low-molecular-weight heparin in combination with intermittent pneumatic compression. J Bone Joint Surg Br 2004;86:809–12).

32. Gan TJ. Risk Factors for Postoperative Nausea and Vomiting Review article. Anesth Analg 2006;102:1884–98.

33. Gant J, Mayer T, Apfal CC. Consensus guidelines for managing postoperative nausea and vomiting. Anaesthesia Analgesia. 97(1):622-671. 2003.

34. Lages N, Fonseca C, Neves A, Landeiro N, Alselha FJ. Náuseas e vômitos no pós-operatório: uma revisão do "pequeno-grande" problema. Rev Bras Anestesiol. 55(5):575-585. 2005.

35. Karanicolas PJ, Smith SE, Kanbur B, Davies E, Guyatt GH. The impact of prophylactic dexamethasone on nausea and vomiting after laparoscopic cholecystectomy: a systematic review and meta-analysis. Ann Surg. 2008. 248(5):751-62.

36. Smith I. Anesthesia for laparoscopy with emphasis on outpatient laparoscopy. Anesthesiol Clin North America. 2001 Mar;19(1):21-41.

37. Ganem EM, Fukushima FB, Silva DSM, Nakamura G, Castiglia YMM, Vianna PTG. Eficácia do propofol e da associação de propofol e dexametasona no controle da náusea e vômito no pós-operatório de laparoscopia ginecológica. Rev Bras Anestesiol. 52(4):394-401. 2002.

38. Sheila M Wilhelm, Michelle L Dehoorne-Smith & Pramodini B Kale-Pradhan. Prevention of Postoperative Nausea and Vomiting. Ann Pharmacother 2006;40:68-78. Published Online, 2 Jan 2007, www.theannals.com, DOI 10.1345/aph.1H398.

39. Gan TJ. Mechanisms Underlying Postoperative Nausea and Vomiting and Neurotransmitter Receptor Antagonist-Based Pharmacotherapy. Review article. CNS Drugs 2007; 21 (10). 813-833.

40. Cunningham AJ, Dowd N. Anesthesia for Minimally Invasive Procedures. In Barash PG, Cullen BF and Stoelting RK.: Clinical Anaesthesia. Fourth edition. 2001.

41. Breivik H. Post-Operative Pain Management. Baillière's Clinical Anaesthesia. 1995.

42. Cantore F, Boni L, Di Giuseppe M, Giavarini L, Rovera F, Dionigi G. Pre-incision local infiltration with levobupivacaine reduces pain and analgesic consumption after laparoscopic cholecystectomy: a new device for day-case procedure. Int J Surg. 2008;6 Suppl 1:S89-92. Epub 2008 Dec 24.

43. Paw HGW, Park GR. Drug Prescribing in Anaesthesia and Intensive Care. pp. 23-48, 1996.

44. Suleyman H, Demircan B & Karagöz Y. Anti-inflammatory and side effects of cyclooxygenase inhibitors. Pharmacol Rep. 2007. 59(3):247-58.

45. Kaye AD, Baluch A, Kaye AJ, Gebhard R, Lubarsky D. Pharmacology of cyclooxygenase-2 inhibitors and preemptive analgesia in acute pain management. Curr Opin Anaesthesiol. 2008. 21(4):439-45. Erratum in: Curr Opin Anaesthesiol. 2009 Feb;22(1):140.

46. ANVISA. http://www.anvisa.gov.br/divulga/noticias/2008/031008_nota.pdf. Acessado em junho, 2009.

47. Frech EJ & Go MF. Treatment and chemoprevention of NSAID-associated gastrointestinal complications. Ther Clin Risk Manag. 2009 5(1):65-73.

48. Weaver AL. Current and emerging treatments for mild/moderate acute ambulatory pain. Am J Ther. 2008 15 Suppl 10:S12-6.

49. Lazzaroni M, Porro GB. Management of NSAID-induced gastrointestinal toxicity: focus on proton pump inhibitors. Drugs. 2009;69(1):51-69.

50. Biazzotto CB, Brudniewski M, Schimidt AP, Auler Jr JOC, Hipotermia no período perioperatório. Rev Bras Anestesiol. 56(1):89-106. 2006.

51. Rajagopalan S, Mascha E, Na J, Sessler DI. The effects of mild perioperative hypothermia on blood loss and transfusion requirement. Anesthesiology. 2008. 108:71-77.

52. Hodges GJ, Zhao K, Kosiba WA, Johnson JM. The involvement of nitric oxide in the cutaneous vasoconstrictor response to local cooling in humans. J Physiol. 2006. 574:849-857.

53. Rintamäki H. Human responses to cold. Alaska Med. 2007. 49:29-31.

54. Harper CM, McNicholas T, Gowrie-Mohan S. Maintaining perioperative normothermia: A simple, safe, and effective way of reducing complications of surgery. BMJ. 2003. 326:721-722.

55. Albergaria VF, Lorentz MN, Lima FAS. Intra- and postoperative tremors: prevention and pharmacological treatment. Rev Bras Anestesiol. 2007. 57:431-444.

56. Davoudi M, Mousavi-Bahar SH, Farhanchi A. Intrathecal meperidine for prevention of shivering during transurethral resection of prostate. Urol J. 2007, 4(4):212-6.

57. Höcker J, Weber B, Tonner PH, Scholz J, Brand PA, Ohnesorge H, Bein B. Meperidine, remifentanil and tramadol but not sufentanil interact with alpha(2)-adrenoceptors in alpha(2A)-, alpha(2B)- and alpha(2C)-adrenoceptor knock out mice brain. Eur J Pharmacol. 2008 Mar 17;582(1-3):70-7.

58. Bicer C, Esmaoglu A, Akin A, Boyaci A. Dexmedetomidine and meperidine prevent postanaesthetic shivering. Eur J Anaesthesiol. 2006 Feb;23(2):149-53.

59. Kose EA, Dal D, Akinci SB, Saricaoglu F, Aypar U. The efficacy of ketamine for the treatment of postoperative shivering. Anesth Analg. 2008 Jan;106(1):120-2.

60. Kelsaka E, Baris S, Karakaya D, Sarihasan B. Comparison of ondansetron and meperidine for prevention of shivering in patients undergoing spinal anesthesia. Reg Anesth Pain Med. 2006 Jan-Feb;31(1):40-5.

CAPÍTULO 4

TÉCNICA PARA REALIZAÇÃO DA VIDEOLAPAROSCOPIA

Joji Ueno

Doutor em Medicina pela Faculdade de Medicina da USP; Histeroscopista Responsável pelo Setor de Videohisteroscopia do Hospital Sírio Libanês; Videolaparoscopista da Clinica GERA

Fabio Ikeda

Mestre em Medicina pela Faculdade de Medicina da USP; Médico do Setor de Videohisteroscopia do Hospital Sírio Libanês; Videolaparoscopista da Clinica GERA

Técnica para realização da Videolaparoscopia

Com o avanço da tecnologia, a possibilidade dos procedimentos cirúrgicos serem realizados pela laparoscopia tem aumentado e, cada vez mais, procedimentos mais complexos são efetuados por esta via de acesso de maneira rotineira. Com isso, além da habilidade cirúrgica, que exige treinamento extensivo, deve-se atentar para alguns detalhes técnicos que podem ser importantes e facilitar o ato operatório.

"A laparoscopia é um procedimento inócuo, rápido e elegante em mãos de especialistas bem treinados. Pode ser, também, fonte de erros e acidentes em mãos de médicos sem treinamento adequado e sem um espírito dirigido aos mínimos detalhes indispensáveis para tal segurança" (R. Palmer, Paris 1974) (1).

Preparo da paciente

Um procedimento para ser realizado pela via laparoscópica deve ter indicação precisa e a paciente precisa ser preparada adequadamente, seguindo uma rotina para evitar as complicações (1).

O pneumoperitônio e a posição de trendelenburg das laparoscopias levam a alterações circulatórias e cardiopulmonares, que devem ser avaliadas previamente por especialistas em

pacientes especiais, como cardiopatas e pneumopatas. Em alguns casos, pode haver contra-indicações para a realização da cirurgia por laparoscopia.

Outro detalhe a ser considerado é que, para visualização adequada das estruturas pélvicas, principalmente a região do fundo de saco de Douglas, as alças intestinais não podem estar distendidas, o que pode dificultar o transcorrer da cirurgia, pois mobiliza uma pinça somente para afastar as alças intestinais. A orientação de uma dieta leve e sem resíduos na noite anterior à cirurgia pode ajudar a reduzir o volume das alças intestinais, assim como a administração de laxantes e medicações que inibem a retenção de gases intestinais (2). Em alguns casos, está indicado o preparo de cólon, quando há possibilidade maior de abordagem intestinal (3).

Posicionamento da equipe e do equipamento

A sala cirúrgica destinada a um procedimento laparoscópico deve ter dimensões que possibilitem correto posicionamento da equipe médica e equipamentos, permitindo ainda circulação adequada das pessoas envolvidas na intervenção (enfermagem e anestesistas). Deve-se lembrar que ocasionalmente são realizadas cirurgias laparoscópicas e histeroscópicas concomitantemente, havendo necessidade de espaço para abrigar dois racks ou espaço para alterar sua posição de forma rápida e segura (sem contaminar os campos estéreis). Além disso, eventualmente, a intervenção laparoscópica pode ser convertida para cirurgia convencional em caráter de emergência, gerando movimentações bruscas das pessoas que participam do procedimento (4).

Com o advento da cirurgia robótica, o planejamento da sala cirúrgica ganhou novos detalhes, devendo-se reservar espaço para novos equipamentos utilizados nesta nova técnica operatória (5).

Em relação ao posicionamento da equipe médica, normalmente o cirurgião fica à esquerda da paciente, voltado para seus pés, onde deve se localizar o monitor. O primeiro auxiliar situa-se à direita da paciente e, quando houver segundo auxiliar, este se posiciona geralmente entre as pernas da paciente, quando esta permanece em posição semi-ginecológica. Este posicionamento permite auxílio no posicionamento do útero com o manipulador uterino ou realizar toque vaginal ou retal, quando necessário. Idealmente, devem-se disponibilizar dois monitores para o procedimento, que permanecem à frente do cirurgião e do primeiro auxiliar.

Já o posicionamento da paciente também é importante, pois facilita o procedimento e previne complicações. A posição ideal para cirurgias laparoscópicas é a semi-ginecológica. Todavia, tal posição pode levar a complicações, como trombose de membros inferiores e lesões de nervos por compressão, principalmente em cirurgias mais prolongadas. Com o intuito de evitar tais situações, deve-se atentar para um correto posicionamento das pernas da pacientes e uso de perneiras mais confortáveis, que não causem compressão tão acentuada, principalmente na panturrilha e fossa poplítea (Figura 1). Uma vez posicionada a paciente, faz-se a assepsia e anti-sepsia, sondagem vesical. Caso esteja indicado a histeroscopia, deve-se procedê-la inicialmente, e depois do seu término, colocar o manipulador uterino.

Figura 1. Paciente em posição semi-ginecológica para videolaparoscopia ginecológica.

Pneumoperitônio

O pneumoperitônio é essencial para realização de qualquer procedimento por via laparoscópica e exige cuidados e seguimento de uma rotina para sua realização eficiente, pois a maioria das complicações ocorre na punção da agulha de Veres ou na colocação do primeiro trocarte (1). Inicialmente deve-se verificar se todos os equipamentos videolaparoscópicos estão funcionando corretamente e prontos para o início do procedimento, para minimizar a duração do pneumoperitônio instalado e pela possibilidade de utilização da videolaparoscopia de imediato, até mesmo para correções de eventuais complicações que eventualmente ocorram no início da cirurgia. Constata-se a macicez hepática que desaparecerá após insuflação de CO2. Observa-se a localização de cicatrizes para procurar evitar puncionar próximo delas pelo risco de perfuração intestinal. É importante ter a noção da bifurcação da aorta e localização de outros grandes vasos pélvicos devido ao risco de ocorrer complicações catastróficas ocasionadas por lesão acidental destas estruturas.

Para a realização de pneumoperitônio, diversas técnicas são descritas para acesso à cavidade abdominal.

Técnica fechada

Esta técnica foi utilizada exclusivamente por décadas e ainda continua sendo utilizada amplamente. Utilizando-se esta abordagem com instrumentais permanentes, o risco de lesão de vasos retroperitoneais, bexiga ou intestino é menor que 1 em 1000 casos (6). Esta técnica tornou-se o padrão-ouro para o julgamento de outras técnicas (7).

Com esta técnica, utiliza-se um instrumento chamado agulha de Veres, que é introduzido na cavidade abdominal, tendo como segurança um mecanismo retrátil de ponta romba, que protege estruturas intracavitárias de lesões após sua passagem pelo peritônio parietal (8).

A região mais frequentemente utilizada para tal punção é a cicatriz umbilical (9). Quando esta região não pode ser usada, geralmente por suspeita de aderências abdominais, outros pontos podem ser utilizados:

- Margem costal esquerda (ponto de Palmer): recomenda-se passar sonda nasogástrica antes da punção

- Ponto médio entre o púbis e a cicatriz umbilical
- Ponto de McBurney à esquerda
- Fundo de saco de Douglas
- Fundo uterino: recomenda-se passar sonda vesical antes da punção

Quando se utiliza a cicatriz umbilical, faz-se uma incisão longitudinal de 10 mm na porção mais central, o que leva a resultado estético mais favorável e maior facilidade da passagem da agulha de Veres, já que, na cicatriz umbilical, a aponeurose e o peritônio parietal estão mais unidos. Em alguns casos, uma incisão arciforme é mais adequada, como em pacientes com antecedente de abdominoplastia. De qualquer forma, deve-se respeitar a anatomia local do umbigo para tornar a cicatriz cirúrgica menos visível possível.

Eleva-se a parede abdominal, puxando-a com a mão esquerda ou tracionando a aponeurose com auxílio de pinça tipo Kocher. Com a mão direita, introduz-se agulha, segurando-a como se fosse uma caneta, e sentindo a passagem de duas resistências (aponeurose e peritônio). O ângulo da agulha em relação à parede abdominal pode variar de 45 a 90°, conforme a espessura do tecido subcutâneo (em pacientes mais obesas o ângulo fica próximo aos 90° e, nas mais magras, a posição de 45° é mais aconselhada). As pacientes mais magras têm os vasos retroperitoneais mais próximos da parede abdominal anterior (4 cm). Mas, segundo estudos de tomografia e laparoscopia, a distância da pele até o peritônio não é maior que 2 cm, independentemente se a paciente é obesa ou não. Desta forma, parece que a elevação e estabilização da cicatriz umbilical com introdução da agulha de Veress a 90° seriam a forma mais segura de introduzi-la na grande maioria das pacientes (10). Não há necessidade de introduzir mais que 2 a 3 cm para atingir a cavidade abdominal. Após este montante, prefere-se direcionar a agulha em direção a útero para minimizar os riscos de lesões de estrutura importantes. Na introdução da agulha de Veres, a válvula da mesma deve permanecer aberta, pois a tração da parede abdominal cria pressão negativa no interior da cavidade e, com a válvula aberta, as alças intestinais são afastadas da parede abdominal, após a entrada da agulha na cavidade.

Alguns testes são realizados para se confirmar o correto posicionamento da agulha, ou seja, no interior da cavidade abdominal (1).

Conecta-se uma seringa com soro fisiológico, faz-se uma aspiração e se verifica se não há saída de sangue ou conteúdo intestinal. Injeta-se 5 a 10 mL de soro e se observa a

ausência de resistência a esta injeção. Aspira-se novamente para verificar se o soro injetado não é recuperado, pois ele se dispersa na cavidade abdominal ou ele retorna para a seringa, o que significa que a agulha esta posicionada no pré-peritônio ou entre aderências (figura 2).

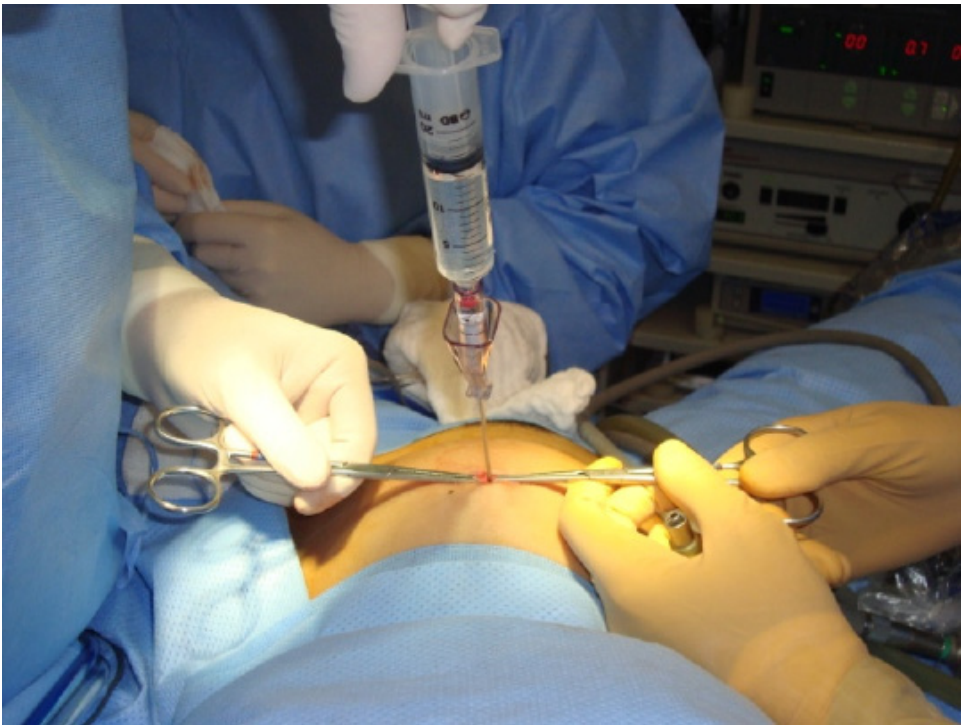

Figura 2. Teste da seringa para confirmar posicionamento da agulha de Veress no interior do abdome.

Outro teste utilizado é o fechamento da válvula da agulha e a colocação de uma gota de soro fisiológico. Traciona-se a parede abdominal, fazendo-se pressão negativa intracavitária. Abre-se a válvula e a gota deve ser rapidamente aspirada para o interior da cavidade.

Após estes testes, acopla-se a mangueira de gás carbônico na agulha e deve-se atentar para a pressão mostrada pelo insuflador nos primeiros segundos após o início da injeção do gás. A pressão menor que 10 mm indica que a agulha esta na cavidade abdominal (11). Após a certeza do correto posicionamento da agulha de Veres, insuflar CO2 lentamente para

a instalação do pneumoperitônio. A velocidade de infusão do gás deve ser lenta (1 a 2 litros por minuto) no início, até a certeza do correto posicionamento da agulha.

Durante a instalação do pneumoperitônio, deve-se atentar para simetria da parede abdominal (a injeção de gás carbônico no pré-peritônio pode causar uma assimetria da parede). Após insuflação de 1 litro de gás carbônico, o cirurgião observa a perda da macicez hepática.

Técnica aberta

Na laparoscopia aberta, o acesso a cavidade abdominal é atingido após dissecção camada por camada da parede abdominal, sendo introduzido diretamente o trocarte sob visão direta. Nesta técnica, é interessante o uso do trocarte de Hasson, que possui dispositivo para evitar o extravasamento do gás, já que geralmente a incisão realizada é maior que o diâmetro do trocarte (12).

Como pontos negativos desta técnica, devem ser considerados o maior tempo cirúrgico, resultado estético mais desfavorável e possível escape constante do gás durante todo o procedimento cirúrgico.

Técnica semi-aberta

Esta técnica visa eliminar os riscos da punção da agulha de Veres e evitar o escape do gás que ocorre na técnica aberta. Deste modo, procede-se como na técnica aberta até a incisão da aponeurose. Para abrir o peritônio parietal, introduz-se uma pinça tipo Kelly na cavidade abdominal e introduz-se um trocarte de 5 mm pelo pertuito já realizado sem o mandril cortante. Instala-se o pneumoperitônio para, posteriormente, introduzir o trocarte de 10 mm para passagem do laparoscópio.

Uma alternativa desta técnica seria, ao invés da passagem da pinça Kelly pelo peritônio, a introdução direta do trocarte de 10 mm sem o acionamento da lâmina retrátil (neste caso, o trocarte utilizado deve ser necessariamente o descartável).

Técnica direta

Nesta técnica, a introdução do trocarte de 10 mm se faz diretamente na cavidade abdominal, sem a instalação prévia do pneumoperitônio. Este procedimento exige muita experiência do cirurgião e é aconselhável uso de trocarte descartável, com lâmina nova e retrátil, já que é necessária muita força para ultrapassar a parede abdominal.

Técnica direta sob visão

Existem trocartes desenvolvidos especialmente para esta técnica, na qual a introdução do primeiro trocarte é realizada com a óptica acoplada, permitindo a visualização da passagem do trocarte através da parede abdominal. Alguns destes instrumentos são conhecidos como Endotip, Visiport e Optiview. O Endotip (permanente) possui rosca externa que garante sua introdução gradual junto com a óptica diretamente e manutenção da camisa durante o procedimento (8). O Visport e Optiview são descartáveis e possui a ponta transparente.

Pressão intra-abdominal na primeira punção

Em relação à pressão intra-abdominal atingida durante a passagem do primeiro trocarte, pode-se utilizar pressão de 15 mmHg e, auxiliar a introdução do trocarte umbilical, levantando-se a parede abdominal com as mãos do cirurgião e primeiro auxiliar. Alguns cirurgiões, gostam de utilizar pressões mais elevadas (25 a 30 mmHg), facilitando a passagem deste trocarte, já que a resistência oferecida pela parede abdominal aumenta (13). Neste caso, não há necessidade de levantar a parede abdominal com as mãos.

A maioria dos ginecologistas prefere utilizar a pressão de 20 a 25mm Hg na técnica fechada para a introdução do trocarte da óptica (9). A pressão de 25mmHg faz com que se atinja a máxima distância entre parede abdominal anterior e as estruturas abdominais, sem comprometer a função cardiorespiratória (14).

Pressão intra-abdominal durante o procedimento

Durante o procedimento cirúrgico, geralmente a pressão intracavitária se mantém ao redor de 14 a 15 mmHg, o que leva a algumas alterações sistêmicas, que devem ser monitorizadas, como redução do retorno venoso e da ventilação pulmonar.

TROCARTES

Os trocartes propiciam acesso à cavidade abdominal. O primeiro trocarte é introduzido na cicatriz umbilical, que é a parte mais fina da parede abdominal, para colocação da óptica. Em caso de grandes úteros (miomas, gravidez) pode-se transferir a colocação do primeiro trocarte e passagem da óptica para 4-6 cm acima da cicatriz umbilical.

Habitualmente utilizam-se, nas punções auxiliares, combinações de 5 mm e 10 mm para adequada utilização de pinças laparoscópicas (15). Ocasionalmente, utiliza-se punções de 12 a 15mm.

Os trocartes podem ser permanentes ou descartáveis. Os custos dificultam a utilização dos últimos, mas muitos cirurgiões têm preferido a utilização dos descartáveis para a primeira punção, por serem afiados, o que permite facilidade na introdução. Estes trocartes possuem mecanismo de proteção na ponta, objetivando minimizar os riscos de perfuração acidental de estruturas abdominais. A proteção distal se retrai enquanto ocorre a passagem da ponta do trocarte nos tecidos da parede abdominal e, quando não há mais resistência, a proteção volta a recobri-la.

A ponta do trocarte pode ser cônica ou piramidal. Estes penetram com mais facilidade, porém é mais comum a lesão de vasos da parede abdominal; os cônicos requerem mais força para a introdução, aumentando o risco de perfuração acidental dos órgãos abdominais (9).

A manutenção da camisa do trocarte durante a cirurgia pode ser facilitada pela presença de mecanismo de rosca, o que pode ser útil naquelas cirurgias longas, evitando sua saída no momento da retirada de pinças da cavidade abdominal.

Os trocartes têm sistema de válvulas que impedem a saída de gás durante a introdução das pinças laparoscópicas, mesmo de diferentes calibres. Porém, nem todos os trocartes contam com este recurso, havendo necessidade de colocar redutores quando se utilizam pinças de menor calibre.

O primeiro trocarte pode ser introduzido diretamente ou depois de estabelecido o pneumoperitônio. Uma técnica parece não ter vantagem sobre a outra (16).

A grande maioria dos ginecologistas utiliza o acesso umbilical fechado para primeira punção naquelas pacientes sem complicações. O acesso com a laparoscopia aberta utilizando-se trocarte de Hasson ou pelo ponto de Palmer é reservado para pacientes com laparotomia mediana. O ângulo de entrada do primeiro trocarte na cavidade abdominal preferido é 90° (10). Porém, deve-se ter cautela para não lesar estruturas abdominais devido a passagem brusca acidental.

MANIPULADOR VAGINAL

É instrumental bastante útil nas laparoscopias ginecológicas, podendo ser permanente ou descartável. Possibilita a cromotubagem, pode ajudar na dissecção e em suturas, melhorando o ângulo para os instrumentais laparoscópicos. Pode elevar o útero ou mobilizá-lo lateralmente e anteriormente, otimizando a exposição local. Estas manobras podem ser muito úteis nas colpotomias.

PUNÇÕES AUXILIARES

Os locais e calibre dos trocartes serão escolhidos de acordo com as necessidades do ato laparoscópico. Suas regras básicas e cuidados gerais são os mesmos da primeira punção, devendo-se realizar sob visão direta para diminuir os riscos de lesão de vísceras abdominais, uterina, vascular e deve permitir livre acesso a escavação reto-uterina (17).

Geralmente com diâmetro de 5 mm, em número de 2 a 3 localizadas em região suprapúbica e flancos (Figura 3).

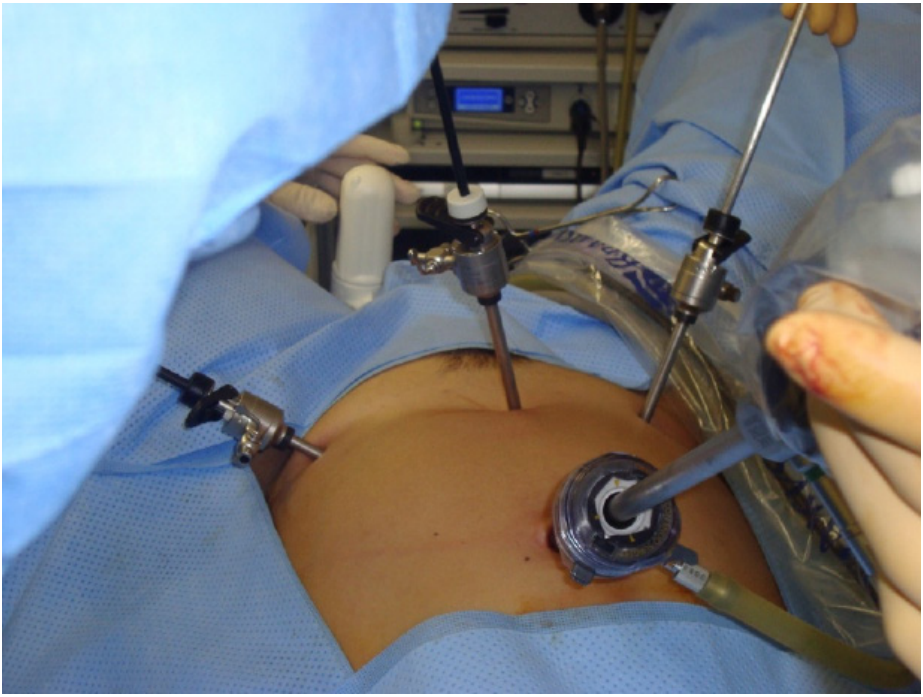

Figura 3. Locais das punções auxiliares em laparoscopia ginecológica.

Trocartes de 10 mm são utilizados em cirurgias que exigem força como algumas miomectomias ou para retirar peças operatórias grandes. Nesta eventualidade pode-se utilizar o morcelador, havendo necessidade de cicatriz pouco maior. Nestas punções auxiliares sempre há preocupação com o resultado estético, porém isto não pode prejudicar o ato operatório. Assim, procuramos realizar as punções mais inferiores, onde as vestimentas cubram as cicatrizes. Mas, como orientação, recomenda-se que a punção mediana seja feita 3 a 4 cm acima da sínfise púbica. As punções laterais deslocadas 8 cm da linha média e acima da sínfise púbica para evitar os vasos epigástricos inferiores (7). Assim, é importante saber que a vascularização do abdome inferior é feita por dois vasos: epigástrica inferior profunda que é originada da artéria ilíaca externa, e epigástrica superficial, um ramo da artéria femoral. Os vasos epigástricos inferiores profundos correm lateralmente aos ligamentos umbilicais e podem ser vistos com a ajuda da óptica laparoscópica e identificados facilmente. A diminuição da iluminação da sala de cirurgia ajuda na identificação de vasos mais calibrosos da parede por

meio de transiluminação realizada com a aproximação da óptica iluminada (12). A incisão na pele não deve ser maior que o necessário, pois isto poderá dificultar a manutenção da camisa do trocarte em posição durante a cirurgia. Os trocartes devem ser introduzidos no mesmo sentido que deverão permanecer durante toda a cirurgia, de forma a não trazer dificuldades técnicas. A escolha e a realização das punções em laparoscopia é especialmente importante quando se realiza as cirurgias robóticas, pois a angulação das pinças com a parede abdominal, bem como sua localização precisa são essenciais para o bom andamento da cirurgia (18,19).

INVENTÁRIO DA CAVIDADE

A inspeção de toda cavidade abdominal e pélvica deve ser incorporada à rotina das vídeolaparoscopias para diagnosticar outras possíveis alterações não ginecológicas, que podem estar associadas com a doença principal. Após a introdução do primeiro trocarte introduz-se a óptica, adequadamente pré-aquecida para melhorar a visibilidade. Examinam-se as alças intestinais imediatamente abaixo do local da punção para localizar eventuais lesões de estruturas locais pela agulha de Veres ou trocarte. Em seguida passa-se ao exame minucioso do abdome, que pode ser facilitado pela utilização de um bastão palpador que mobiliza as alças intestinais. Pode-se mobilizar as estruturas após seu exame na posição habitual. Percorre-se desde a fossa ilíaca direita, o flanco direito, a vesícula biliar, fígado e o diafragma. Volta-se a óptica para a região pélvica e passa-se para o lado esquerdo, indo até o diafragma à esquerda. Finalmente, finaliza-se o inventário da cavidade com o exame dos órgãos pélvicos. A posição de Trendelenburg deve ser solicitada para ajudar no deslocamento cranial das alças intestinais. Inicia-se a inspeção da pelve pela região anterior ao útero, a escavação vesicouterina. O exame do útero é complementado com a palpação com o palpador. Examina-se a escavação reto-uterina, parte distal do intestino, região anexial direita e, finalmente, a região anexial esquerda. Os ovários, tubas e intestino devem ser mobilizados delicadamente para localização de focos de endometriose, pois traumas podem causar petéquias que podem simular lesões endometrióticas. Feito o diagnóstico, escolhe-se os locais das punções auxiliares para a cirurgia laparoscópica.

O azul de metileno a 0,5% introduzido, via vaginal, no interior do útero avalia a permeabilidade tubária nas pacientes inférteis ou com desejo futuro de gestação.

FINAL DA CIRURGIA

A cromotubagem é mandatária em todas as pacientes inférteis. Ela poderá ser negativa, isto é, o contraste (azul de metileno) não passa para a cavidade abdominal. Este fato indica que a tuba está obstruída. Porém, deve-se verificar se o manipulador uterino está adequadamente posicionado para permitir boa pressão do contraste no interior do útero. Em caso de dúvidas, pode-se introduzir uma sonda de Foley através do canal cervical no interior do útero e injetar o azul de metileno, mantendo leve tração na sonda para evitar o refluxo do contraste pelo canal cervical.

Muda-se a paciente do Trendelenburg para a posição horizontal para permitir o escoamento dos líquidos para a cavidade pélvica, para que se possa proceder à aspiração e lavagem copiosa da cavidade abdominal com solução isotônica de Ringer Lactato. Retirar todos os fragmentos de tecidos que estiverem soltos. Deve-se diminuir temporariamente a pressão intra-abdominal de CO2 para a correta avaliação de sangramentos na superfície operada e proceder-se a hemostasia com bipolar. A presença de líquido de irrigação claro indica a ausência de sangramentos.

O CO2 utilizado na distensão abdominal é evacuado para reduzir a dor na região escapular ocasionada pela irritação do diafragma. A paciente é colocada em posição supina para permitir a saída do gás pela cicatriz umbilical e supra-púbica. O trocarte supra-púbico é retirado sob baixa pressão para avaliar eventuais sangramentos causados por lesão nos vasos epigástricos inferiores. Pode-se deixar 300 a 400 mL de Ringer Lactado objetivando minimizar aderências pós-operatórias (12). Finalmente, retira-se o trocarte umbilical.

O fechamento das incisões maiores que 0,5cm deve ser feito em camadas devido ao risco de herniações, especialmente nas magras (12).

CUIDADOS PÓS-OPERATÓRIOS

As pacientes devem ser preparadas quanto ao pós-operatório antes da cirurgia. Ainda no hospital o cirurgião deve esclarecer à paciente quanto aos achados intra-operatórios e a extensão do procedimento. A maioria das pacientes não se queixa de dor intensa no período

pós-operatório. Portanto, utiliza-se prescrição habitual de analgésicos, como qualquer cirurgia ginecológica. A antibióticoterapia normalmente é realizada profilaticamente, por menos de 24 horas.

Anti-eméticos parenterais podem ser administrados devido náuseas a vômitos ocasionados pelo CO2 intra-abdominal ou narcóticos utilizados. A dor nos ombros é o sintoma mais comum e é ocasionada pela coleção de CO2 abaixo do diafragma. Pacientes que são submetidas a procedimentos extensos podem ter dor visceral que podem melhorar com anti-inflamatórios não hormonais.

As primeiras 24 horas são as que as pacientes têm mais queixas. A melhora é gradual e constante. Diante de qualquer piora, a paciente deve ser reavaliada. Não se deve minimizar as queixas das pacientes no pós-operatório de videolaparoscopia ginecológica.

A alta hospitalar costuma ser dada entre 12 e 48 horas após o procedimento. Caso a paciente evolua com dor, febre, sintomas urinários ou intestinais ela deve ser avaliada prontamente. Na ausência disto, ela deve ser avaliada entre 1 e 6 semanas após a cirurgia. A maioria das mulheres retorna às atividades habituais em 1 a 2 semanas e a recuperação completa acontece entre 1 a 3 semanas.

Referências Bibliográficas

1. Ueno J, Sasaki, S. Complicações em Laparoscopia. In: Ueno J, Santos NC, Pinheiro W, Pinotti JA. Cirurgia vídeo-endoscópica em ginecologia, Roca, 1996. p. 281-288.

2. Viscomi FA. Pré e pós-operatório em laparoscopia. In: Ueno J, Santos NC, Pinheiro W, Pinotti JA. Cirurgia vídeo-endoscópica em ginecologia, Roca, 1996. p. 37-39.

3. Lopes, RGC. Pré-operatório em videolaparoscopia. In: Donadio, N, Albuquerque Neto, LC. Consenso Brasileiro em Videoendoscopia Ginecológica, Artes Médicas, 2001, p. 23-5.

4. Marques, CAS. A sala cirúrgica videoendoscópica. In: Donadio, N, Albuquerquer Neto, LC. Consenso Brasileiro em Videoendoscopia Ginecológica, Artes Médicas, 2001, p. 19-22.

5. Baltayian, S. A brief review: anesthesia for robotic protatectomy. J Robotic Surg 2: 59-66, 2008.

6. Yuspe AA. Pneumoperitoneum needle and trocar injuries in laparoscopy. A survey on possible contributing factors and prevention. J Reprod Med 355: 485-490, 1990.

7. Hurd WW, Duke J, Falcone T. Gynecologic Laparoscopy. In: Falcone T, Hurd WW. Mosby Clinical Reproductive Medicine and Surgery, Elsevier, 2007. p. 659-665.

8. Freire, MA, Freire, E, Cunha Neto, SH, Oliveira, FMM, Barbosa, AF, Wajnsztajn, F, Raimn, AFR. Punções e inventário da cavidade. In: Crispi, CP. Tratado de Videoendoscopia Ginecológica, Atheneu, 2003, p. 218-26.

9. Guimarães, P. Pneumoperitônio, punções e trocartes. In: Donadio, N, Albuquerquer Neto, LC. Consenso Brasileiro em Videoendoscopia Ginecológica, Artes Médicas, 2001, p. 26-32.

10. Varma R, Gupta JK. Laparoscopic entry techniques: clinical guideline, national survey, and medicolegal ramifications. Surg Endosc 2008 12: 2686-97. Epub 2008 Apr 10.

11. Vilos GA, Vilos AG. Safe laparoscopic entry guided by Veress needle CO_2 insuflation pressure. J Am Assoc Gynecol laparoscopic 10(3):415-420, 2003.

12. Nezhat C, Nezhat C, Nezhat F, Ferland R. Laparoscopic access. In: Nezhat C, Nezhat F, Nezhat C. Nezhat´s Operative Gynecologic Laparoscopy and hysteroscopy, Cambridge University press, 2008, p. 40-56.

13. Reich, H, Ribeiro SC, Rasmussen, C, Rosenberg, J, Vidali, A. High pressure trocar insertion technique. JSLS 3(1): 45-8, 1999.

14. Abu-Rafae B, Vilos GA, Vilos AG, Ahmad R, Hollett-Caines J, Al Omran M. High – pressure laparoscopic entry does not adversaly effect cardiopulmonary function in health women. J Minim Invasive Gynecol 12(6): 475-479, 2005.

15. Pinho de Oliveira M; Carneiro de Oliveira H, Meirelles Jr HL. Cirurgia Videolaparoscópica em Ginecologia, caps. 2 e 5.

16. Rodney Meeks, G. Advanced Laparoscopic gynecologic surgery. Surgical Clinics of North América – volume 80, Issue 5 (october 2000) – Copyright Ó 2000 W. B. Sauders Company.

17. Soares JB, Ueno J, Tognotti E, Antunes N. Laparoscopia diagnóstica em ginecologia. In: Ueno J, Santos NC, Pinheiro W, Pinotti JA. Cirurgia vídeo-endoscópica em ginecologia. Roca 1996. p. 47-55.

18. Ramirez PT, Soliman PT, Schmeler KM, dos Reis R, Frumovitz M. Laparoscopic and robotic techniques for radical hysterectomy in patients with early-stage cervical câncer. Gynecol Oncol . 2008 Sep; 110 (3 suppl 2): S21-4. Epub 2008 May 19.

19. Hubert J. Robotic-assisted laparoscopy: general principles. Ann Urol (Paris). 2007 Dec; 41 (6): 298-305.

CAPÍTULO 5

INDICAÇÕES E LIMITAÇÕES DA VIDEOLAPAROSCOPIA EM GINECOLOGIA

Edison Luiz Almeida Tizzot

Professor Adjunto de Ginecologia da Universidade Federal do Paraná

Rafael Tedeschi Pazello

Médico Voluntário do Setor de Videolaparoscopia Ginecológica do Hospital de Clinicas da Universidade Federal do Paraná

As evidências científicas da alta resolutividade, aliada a uma baixa morbidade e recuperação mais rápida do paciente, capacitam a videolaparoscopia como estado da arte em cirurgia, o que permite uma ampla abordagem a respeito de suas hoje amplas indicações e poucas limitações. Estabelecer um limite entre o que pode e o que não deve ser feito em cirurgia laparoscópica consiste um grande desafio, pois a evolução deste procedimento é diária e está intimamente ligada aos avanços de métodos diagnósticos, equipamentos e materiais cirúrgicos, bem como à habilidade da equipe cirúrgica e o suporte hospitalar disponível.

Atualmente grande parte dos procedimentos cirúrgicos ginecológicos está ao alcance da laparoscopia e, sempre que os resultados forem pelo menos iguais ao da cirurgia convencional, deve-se optar pela via laparoscópica. A experiência e o treinamento são essenciais e vem se desenvolvendo com rapidez, apesar da curva de aprendizado ser longa e trabalhosa.

As vantagens da videolaparoscopia são consideráveis: o aumento da imagem possibilita maior precisão cirúrgica com menor trauma; menor incidência de hematoma e infecções de parede; diminuição de morbidade e do tempo de internação; e especialmente em se tratando de mulheres, melhor resultado estético.

Apesar de controversa em alguns casos, a videolaparoscopia diagnóstica é freqüentemente utilizada ao se esgotarem os meios propedêuticos e complementares. Ao realizá-la, sempre que possível ao se deparar com alguma doença, o cirurgião deve estar preparado para a terapêutica, pois assim evita-se novo procedimento, minimizando riscos e custos desnecessários. Desta forma, em várias situações, como na dor pélvica crônica, o diagnóstico é obtido apenas durante a videolaparoscopia, mas o tratamento já pode se seguir de imediato durante o mesmo tempo cirúrgico.

PRINCIPAIS INDICAÇÕES

A videolaparoscopia pode ser indicada em cirurgias eletivas ou de emergência, podendo-se enumerar as indicações mais freqüentes:

I - Dor pélvica aguda

A possibilidade de se obter concomitantemente o diagnóstico definitivo juntamente com o tratamento cirúrgico adequado, confere à videolaparoscopia um importante papel nas situações de emergência cirúrgica, em especial no abdome agudo. As causas ginecológicas mais comuns são gestação ectópica, doença inflamatória pélvica, cisto hemorrágico e torção anexial. Os procedimentos realizados frente a estes diagnósticos apresentam uma curva de aprendizagem menor, ao mesmo tempo em que possibilitam resolutividade excelente, raramente necessitando de conversão cirúrgica para a laparotomia.

II - Dor pélvica crônica

A videolaparoscopia esclarece o diagnóstico, permite o diagnóstico diferencial, coleta de material para avaliação anatomo-patológica e a confirmação em casos de endometriose. Podemos encontrar diagnósticos variáveis como varizes pélvicas, cistos ovarianos, seqüelas de doença inflamatória pélvica e aderências. É fundamental ao elucidar de forma precisa, três das principais preocupações das pacientes acometidas por dor pélvica crônica: o temor de câncer, o medo da infertilidade irreversível e a incomoda sensação do não esclarecimentos dos sintomas dolorosos. Independentemente destes aspectos, têm-se bem determinado de que em torno

da metade dos casos das pacientes submetidas à videolaparoscopia por dor pélvica crônica, terão os seus diagnósticos e condutas estabelecidos durante o ato operatório. São considerados procedimentos cirúrgicos laparoscópicos para o tratamento da dor pélvica crônica na presença de aderências pélvicas: adesiólise de aderências peritubárias e periovarianas, enterólise de aderências intestinais e adesiólise de aderências espessas nas possíveis áreas de dor. Citam-se ainda como procedimentos: salpingectomia ou neosalpingostomia nas hidrosalpinges sintomáticas; liberação do ovário encarcerado ou aderido; ressecção dos focos de endometriose; apendicectomia na suspeita de apendicite crônica; suspensão uterina quando presentes sintomas de dispareunia de profundidade, congestão pélvica, dismenorréia severa e endometriose de fundo-de-saco; herniorrafia inguinal, femural e incisional; e a histerectomia em casos selecionados.

Ressaltamos ainda neste item, a possibilidade de realizar-se a neurectomia pré-sacral, técnica esta que apesar de controvertida, apresenta bom resultado em casos selecionados de pacientes com dor pélvica crônica, particularmente na região central do abdome. Considerada como procedimento minimamente invasivo a micro-laparoscopia pode ser realizada com anestesia local e sedação, possibilitando o mapeamento consciente da dor. Em relação à laparoscopia convencional apresentaria como principais vantagens: agilidade para realização com redução no tempo de espera para agendamento devido ao seu caráter ambulatorial; redução no tempo operatório; redução no tempo de recuperação; menor custo pré, intra e pós-operatório; melhor efeito estético e menor morbi-mortalidade.

III - Endometriose

A endometriose atualmente apresenta uma elevada incidência na população feminina em idade reprodutiva, sendo a videolaparoscopia considerada o padrão-ouro de investigação e tratamento, ao permitir não só a confirmação diagnóstica visual e histopatológica, bem como estabelecendo o correto estadiamento em relação ao comprometimento reprodutivo, possibilitando a realização do tratamento cirúrgico mais adequado. Para o tratamento cirúrgico da endometriose a videolaparoscopia se impõe como método preferencial, incluindo a realização de vários procedimentos, tais como a ressecção e dissecção de: focos de endometriose peritoneal, endometriose profunda em espaços retovaginal e vesicovaginal e endometrioma ovariano.

IV - Massas pélvicas e cistos de ovários

Permite a avaliação, diferenciação e confirmação de diagnósticos de massas pélvicas, estabelecendo-se características de malignidade ou benignidade que não são possíveis de detecção em métodos diagnósticos não cirúrgicos. A videolaparoscopia permite uma abordagem muito mais conservadora nas doenças ovarianas, permitindo intervenções delicadas e a diferenciação do tecido ovariano normal do patológico, preservando o máximo possível da estrutura ovariana normal. A intervenção videolaparoscópica sobre os ovários é desejável no sentido tanto da preservação reprodutiva como da conservação da função hormonal, pois não é raro encontrarmos pacientes que tiveram seus ovários extirpados por doença benigna durante laparotomias exploradoras. Considera-se que a via laparoscópica é a de escolha para o tratamento dos cistos ovarianos benignos, principalmente nas mulheres no menacme e com desejo futuro de gravidez.

V - Doença inflamatória pélvica

A videolaparoscopia permite, nas situações clínicas mais complexas, a diferenciação entre anexite e apendicite. No caso de processo inflamatório pélvico permite a coleta de material para cultura, avaliação do comprometimento da fertilidade e drenagem da cavidade pélvica.

VI - Anomalias e malformações genitais

A videolaparoscopia possibilita a visualização direta das alterações mullerianas, propiciando diagnóstico preciso (nem sempre possível com os métodos de imagem). Permite também o tratamento de algumas condições, tais como: retirada de útero rudimentar, correção da agenesia de vagina (p.ex. técnica de Vecchietti) e remoção das gônadas nos casos de síndrome de insensibilidade aos androgênios.

VII – Infertilidade

É um capítulo amplo da videolaparoscopia, tanto para a obtenção de diagnóstico na chamada infertilidade sem causa aparente, como tendo atuação decisiva em muitos casos de infertilidade, podendo solucioná-los ou melhorar muito as condições para uma futura reprodução assistida.

VIII - Complementar à histeroscopia

É auxiliar valioso no controle de alguns casos de cirurgia de septoplastia e de lise de sinéquias uterinas realizadas pela técnica histeroscópica. Através da sua monitorização, possibilita menor risco de lesão intestinal e perfuração uterina. Em casos selecionados de miomas submucosos, a indicação de laparoscopia associada à histeroscopia apresenta benefícios, oferecendo maior segurança ao procedimento cirúrgico.

IX - Miomatose uterina

A abordagem de miomas subserosos e intramurais pode ser realizada quase em sua totalidade por via laparoscópica. Dependendo do volume do mioma, a videolaparoscopia pode ser facilitada pelo tratamento com agonistas do GnRH prévio ao procedimento. Materiais especiais, como os morceladores, facilitam a retirada da peça e diminuem consideravelmente o tempo cirúrgico. Na ausência deste material específico deve-se avaliar criteriosamente a laparotomia, especialmente nos casos de miomas grandes e numerosos.

X – Histerectomia

A histerectomia laparoscópica, quando comparada à histerectomia abdominal, oferece várias vantagens para paciente, como menor morbidade, menor tempo operatório e uma recuperação e um retorno às atividades normais em período mais curto. Existe uma duvida muito freqüente entre a realização da histerectomia laparoscópica e a histerectomia vaginal, porém, não deve haver concorrência entre os dois métodos e sim a opção entre um ou outro, e até mesmo a associação entre os dois, dependendo da experiência do cirurgião e da indicação cirúrgica.

XI - Uroginecologia

Os procedimentos laparoscópicos para correção de incontinência urinária de esforço apesar de serem minimamente invasivos estão apresentam um papel secundário, pois os *slings* sintéticos via vaginal/supra-púbica tem sido largamente utilizados e tem a vantagem de uma curva de aprendizado menor e os resultados em longo prazo tendem a ser superiores aos obtidos com a correção laparoscópica.

XII – Laqueadura tubária

É a cirurgia laparoscópica mais acessível e a de menor complexidade em ginecologia. O tempo cirúrgico é muito pequeno e a recuperação da paciente é muito mais rápida do que a observada nas demais técnicas cirúrgicas abdominais. É de técnica simples, podendo ser realizada com diatermia mono ou bipolar, ou métodos mecânicos como liga-clipes. É possível que possa no futuro ser substituída pelo procedimento histeroscópico (p.ex. essure ®), que, no entanto, ainda tem um custo mais elevado. A vantagem da técnica histeroscópica é ser um procedimento ambulatorial, ao contrário da laqueadura laparoscópica, que requer internação e anestesia geral.

XIII - Distopias Genitais e Prolapso de cúpula vaginal

A via laparoscópica possui vantagens, pois permite melhor identificação dos defeitos do assoalho pélvico com possibilidade da correção da cistocele e da enterocele. A colpopexia sacral é considerada padrão-ouro no tratamento do prolapso de cúpula vaginal. A laparoscopia permite a realização deste tipo de cirurgia, minimizando a morbidade da laparotomia. A complexidade do aprendizado desta técnica ainda é fator limitante para o método.

XIV - Oncologia

Os benefícios da abordagem laparoscópica já estão bem estabelecidos, permitindo com grande precisão a avaliação de massa anexial, *second look*, ressecção de tumores e dissecção de nódulos linfáticos. São vantagens significativas desta via a melhor identificação de metástases e inventário da cavidade abdominal. Pode ser utilizada para o tratamento do câncer de ovário, câncer de endométrio e câncer de colo uterino. O treinamento do cirurgião laparoscópico deve ser intenso, exigindo-se formação não apenas na área ginecológica, mas também em oncologia, cirurgia do aparelho digestivo e urológico.

LIMITAÇÕES

As limitações em cirurgia laparoscópica estão intimamente ligadas à experiência do cirurgião e sua equipe, bem como à disponibilidade e condições pertinentes ao material cirúrgico. Atualmente poucos casos representam limitações intransponíveis à

videolaparoscopia. Algumas cardiopatias graves, massas abdominais volumosas, presença de gestação avançada e obstrução intestinal podem ser consideradas limitações importantes ao método laparoscópico. Outras situações, como a seguir relatadas, são limitações cirúrgicas que mostram fortes evidências de que podem ser superadas, tornando o risco cirúrgico minimizado e superado pelas vantagens inerentes ao método laparoscópico. Hoje são consideradas limitações relativas: múltiplas cirurgias prévias, obesidade, cardiopatias compensadas, hérnias incisionais, discrasias sanguíneas e peritonite. Algumas destas condições apresentam inclusive indicações para o tratamento laparoscópico (p.ex. obesidade mórbida, correção de hérnia incisional com robótica e espelenectomia em alguns casos de discrasia sanguínea). Um adequado suporte clínico e uma equipe médica devidamente capacitada tornam possíveis estas indicações.

Por último, ressaltamos que apesar das vantagens da videolaparoscopia, deve-se sempre ter em mente a possibilidade de risco de complicações inerentes a qualquer cirurgia. Por isto, toda a paciente que será submetida à laparoscopia deve ser advertida de eventual conversão para laparotomia na vigência de limitações técnicas ao método. É essencial que tenhamos em mente três preceitos fundamentais que orientarão com segurança o cirurgião ginecológico em relação às indicações e limitações da videolaparoscopia: indicação cirúrgica precisa, equipe com treinamento suficiente e a presença de equipamento, instrumental e instalações hospitalares adequadas.

CAPÍTULO 6

ELETROCIRURGIA

Marco Aurelio Pinho de Oliveira

Professor adjunto e Chefe da Disciplina de Ginecologia da Faculdade de Ciências Médicas da Universidade do Estado do Rio de janeiro; Chefe do Ambulatório de Endometriose do Hospital Universitário Pedro Ernesto; Vice-Presidente da Sociedade Brasileira de Cirurgia Laparoscópica – Capítulo Rio de Janeiro

Flavio Malcher Martins de Oliveira

Membro Titular da Sobracil; Membro Adjunto do CBC; Cirurgião do Serviço de Coloproctologia do Hospital Geral de Jacarepaguá

Introdução

A evolução tecnológica propiciou o uso de técnicas cada vez mais sofisticadas, fornecendo os recursos disponíveis para a evolução natural da utilização do calor como fonte terapêutica. Do aquecimento indireto de uma ponta metálica passou-se para o aquecimento direto, através da passagem de uma corrente elétrica no próprio condutor metálico produzindo seu aquecimento por meio do conhecido efeito Joule (a passagem de corrente elétrica em um condutor é capaz de transformar parte desta energia elétrica em calor). Este princípio é largamente utilizado nos dias de hoje, produzindo todo tipo de aquecimento industrial ou doméstico que se conhece. O conceito básico então é este: passagem de corrente elétrica (I) em um condutor (qualquer que seja ele, metálico ou não) é acompanhada de produção de calor. Isto porque este condutor oferece uma certa resistência (R) à passagem da corrente elétrica, que deverá ser vencida através da aplicação de um potencial elétrico (V) suficientemente elevado para vencer esta resistência. Estas três grandezas elétricas estão relacionadas entre si através da lei de Ohm, que estabelece a relação fundamental:

$$V = R \times I$$

A transformação de energia elétrica em calor é regida pela lei de Joule, anteriormente mencionada, e que pode ser assim resumida:

$$E = R \times I2 \times t$$

Onde:

E = Energia elétrica transformada em calor (Joules)
R = Resistência elétrica (ohms)
I = Intensidade da corrente elétrica (ampères)
t = tempo durante o qual a corrente circula pelo condutor (segundos)

Quanto mais tempo a corrente elétrica percorrer o condutor de resistência R, maior a quantidade de calor produzida. Portanto, a quantidade de calor produzida, e como conseqüência a temperatura final atingida, depende não apenas da corrente elétrica, mas também do tempo em que esta corrente permanece no condutor.

Conceitos Básicos

Definições

- Circuito — Direção dos elétrons
- Corrente (ampères) — Número de elétrons que fluem através de um circuito
- Voltagem (volts) — Força que direciona os elétrons através de um circuito
- Potência (watts) — Energia produzida ou consumida num dado tempo
- Resistência (ohms) — Dificuldade que uma substância apresenta ao fluxo de elétrons

A corrente elétrica é definida como um fluxo de elétrons, gerado por um potencial elétrico ou por uma força eletromotriz (F.E.M.), que transita através de uma substância ou tecido. O termo corrente é utilizado para definir um número de elétrons que fluem através de uma substância cuja unidade de medida é o ampère (A). Um ampère de corrente é definido

como 6,24x1018 elétrons (1 Coulomb) que fluem num circuito por 1 segundo. Para atender aos propósitos da eletrocirurgia, trabalha-se com correntes menores, medidas em milliampères (mA). A passagem de elétrons de um gerador elétrico para o tecido cria o circuito. A quantidade de corrente que circula num circuito depende de dois fatores:

1. O potencial elétrico ou força eletromotriz (F.E.M.) que viaja no circuito.
2. A resistência que o circuito promove para a corrente.

A força eletromotriz (F.E.M.) é que direciona os fluxos de elétrons. É o potencial elétrico diferente entre dois terminais de um circuito devido ao desequilíbrio de densidade ou dos números de elétrons entre os dois terminais do circuito. Se existir uma disparidade entre os dois pólos, existe uma grande F.E.M.. Este potencial é medido em volts (V). Um volt é definido como uma F.E.M. que produz uma corrente de 1 ampère através de um condutor com resistência de 1ohm.

A resistência é o segundo fator que determina a quantidade de corrente que fluirá através de um circuito. Define-se como a dificuldade que um tecido oferece ao fluxo de elétrons. É medida em ohms. Um ohm é a quantidade de resistência oferecida por uma coluna de mercúrio de 106,3cm de comprimento em 1mm2. A resistência dos tecidos biológicos varia bastante.

Potência é a energia produzida ou consumida num período de tempo.

1 Watt = 1 Joule/segundo
Potência (watts) =F.E.M. (volts) x Corrente (ampères)
Hertz = 1 ciclo por segundo

Tipos de Corrente Elétrica

A corrente elétrica pode ser unidirecional, isto é, deslocar-se dentro do condutor em uma única direção, convencionalmente do pólo positivo para o negativo. Quando isto acontece, diz-se que a corrente é contínua (CC). De outro modo, a corrente poderá mudar de direção, ora indo do pólo positivo para o negativo, ora indo do negativo para o positivo, alternando sua direção. Diz-se neste caso que a corrente é alternada (CA).

Na forma de onda senoidal podem-se definir dois parâmetros fundamentais: a amplitude máxima ou valor de pico (positivo ou negativo) e o período (distância, na escala de tempo, entre dois valores iguais e sucessivos). O número de períodos por segundo (unidade de tempo) é a freqüência, medida em Hertz (Hz). Um quilohertz (1kHz) corresponde a 1.000 períodos por segundo, ou 1.000 ciclos por segundo. Um megahertz (1MHz) corresponde a 1 milhão de períodos por segundo.

Capacitores

Dois condutores, próximos um do outro, com um isolante entre eles, formam um capacitor (condensador). Quanto maior a área dos condutores, e quanto mais próximo um do outro, maior o valor do capacitor formado. Um capacitor é sempre formado quando se tem um condutor próximo a outro, como entre o condutor da corrente elétrica do bisturi (fio da caneta ou da placa) e o paciente, ou ainda entre o paciente e a mesa cirúrgica, ou entre o próprio bisturi elétrico e a terra. Esta corrente, que usualmente percorre caminhos não previstos pelo usuário, pode produzir efeitos indesejáveis, entre eles as queimaduras inesperadas em lugares não previstos. Uma forma de reduzi-la é utilizar geradores eletrocirúrgicos que trabalham com freqüências dentro do que já está claramente estabelecido, e que se encontra abaixo de 1MHz. Com estas considerações fica claro que os geradores eletrocirúrgicos deverão trabalhar com freqüências acima de 100kHz e abaixo de 1MHz (em geral, abaixo de 750kHz).

Correntes Monopolares

Para se completar um circuito elétrico é necessário que dois eletrodos sejam usados. Dependendo da forma de sua utilização, podemos classificar em corrente monopolar ou bipolar. Na corrente monopolar um dos eletrodos é denominado ativo, pois executa ação de corte e coagulação. Pode ter diversas formas, como alça, esfera, haste, bisturi, agulhas etc. O outro eletrodo é denominado de retorno. Nos procedimentos monopolares, a corrente flui do eletrodo ativo na direção do eletrodo de retorno através do corpo da paciente.

Efeitos Teciduais e Biológicos

Quando a corrente elétrica percorre o tecido, três efeitos básicos ocorrem: o térmico, o eletrolítico e o farádico. A amplitude destes efeitos dependerá da forma da onda elétrica e da densidade de corrente.

Efeito Farádico

O efeito farádico é uma estimulação de uma célula muscular ou neural, produzindo uma sensação de dor ou contração muscular. A freqüência que induz o efeito farádico oscila em torno de 100Hz, e acima de 300kHz não se observam efeitos semelhantes. Os modernos equipamentos possuem bloqueadores de freqüências baixas.

Em correntes alternadas com freqüências superiores a 100kHz, o tempo da passagem da corrente, em um semiciclo, é insuficiente para produzir uma corrente de íons no tecido neuromuscular e produzir despolarização celular. Não havendo despolarização da membrana celular, não haverá excitação da mesma e conseqüentemente não haverá o efeito da contração muscular (efeito farádico). Na prática, a maioria dos geradores eletrocirúrgicos trabalha com correntes alternadas acima de 200kHz e abaixo de 1MHz.

Efeito Eletrolítico

O efeito eletrolítico ocorre quando os íons intracelulares se tornam polarizados ante um campo elétrico. Podem ocorrer oxidação celular, alterações enzimáticas, cauterização química. Um bom exemplo disto são as eletrólises capilares para hirsutismo ou hipertricose. Este efeito é dependente do tempo de exposição ao campo elétrico.

Efeito Térmico

O equilíbrio térmico é alterado pela passagem da corrente elétrica no tecido-alvo, produzindo um aquecimento da água intracelular e promovendo sua ebulição e evaporação intracelular. Dos fatores que podem influenciar a elevação da temperatura, o mais importante é o conteúdo predominante do tecido. A água é um meio adequado para a manutenção deste fenômeno, tanto pela perda quanto pela absorção do calor dissipado pela energia emprestada ao tecido. Outro fator que auxilia a manutenção do equilíbrio térmico é o da vascularização. O efeito final depende do potencial de energia, da temperatura atingida e da duração do tempo em que é exposto este tecido. Todos estes fatores associados irão definir modificações intracelulares tanto reversíveis como irreversíveis (Tabela abaixo).

Tempo de Necrose Tissular		
Temperatura	*Mecanismos*	*Tempo de Exposição*
40-45º C	Aceleração do metabolismo	> 2 horas
50ºC	Desnaturação protéica	10 minutos
70ºC	Coagulação	
	Desidratação	< 1 segundo
100º C	aporização	milissegundos

Efeitos Tissulares de Acordo com a Forma de Onda

Os geradores eletrocirúrgicos são capazes de produzir várias formas de ondas elétricas. Variando-se a forma de onda , obtem-se efeitos teciduais diferentes. Acionando-se a corrente de "corte" (tip o contínua) a temperatura intracelular é elevada rapidamente, promovendo ruptura da membrana celular com consequente efeito de corte. Usando-se uma corrente de "coagulação" (tipo intermitente), a temperatura é elevada gradualmente, promovendo coagulação das proteínas, com consequente morte celular e hemostasia. Aliando as propriedades do corte puro e da coagulação, criou-se uma forma de corrente mista, chamadas de blend, que permite realizar esta ação intermediária. O blend pode variar de 1 a 3 (blend 1 é similar ao corte e blend 3 é similar à coagulação). Variando-se o "tempo ligado" e o "tempo desligado" do gerador, obtem-se diferentes ações de corte e de coagulação.

Efeitos Eletrocirúrgicos nos Tecidos

Dependendo da forma de onda, potência da corrente, tamanho do eletrodo, distância do tecido (formação de arco ou não) e tempo de exposição e resistência intrínseca do tecido, três diferentes tipos de efeitos eletrocirúrgicos podem ser obtidos: dessecação (coagulação por contato); corte (eletrotomia) e fulguração (coagulação à distância).

Dessecação

A dessecação ocorre quando a temperatura se eleva gradualmente dentro das células (inferior a 100oC), produzindo evaporação da água intracelular e coagulação das proteínas. O efeito da dessecação (coagulação das proteínas) é melhor obtido com a corrente em "corte" do que em "coagulação". Ao contrário da corrente "coagulação" (alta voltagem), a corrente "corte" possui baixa voltagem (suficiente, já que o eletrodo está em contato com o tecido), minimizando o dano térmico para áreas desnecessárias.

Corte

A temperatura se eleva rapidamente, quase explosivamente, dentro da célula, rompendo-a por vaporização abrupta da água intracelular rompendo a membrana celular. A temperatura ultrapassa 100oC em um espaço de tempo de milissegundos, provocando a volatilização dos carboidratos tissulares e a formação de vapores e gases, deixando um resíduo carbonáceo no local por onde se desloca o eletrodo.

Nestas condições, a pressão intracelular pode atingir níveis altos, rompendo a célula. O corte em eletrocirurgia ocorre sob condições de corrente de alta densidade. Todo o fluxo de elétrons converge para uma pequena área, formando um arco elétrico entre o eletrodo ativo e o tecido.

Para que o cirurgião consiga o efeito desejado de corte junto ao eletrodo ativo (caneta) devem ser tomados os seguintes cuidados:

— O eletrodo ativo deverá ter uma área relativamente pequena

— O eletrodo de retorno, que recolherá a corrente depois que a mesma sair do eletrodo ativo (produzindo o corte), deverá ter uma área bastante grande, de tal forma que a densidade de corrente seja bem pequena para que o calor ali produzido (efeito Joule) esteja bem distribuído e dissipado em toda a área antes de retornar ao gerador eletrocirúrgico. Não adianta a placa ter área grande, é preciso que o paciente esteja em bom contato elétrico com uma grande área da mesma. Só assim os acidentes serão evitados.

Fulguração

Para obtenção deste efeito, a corrente é interrompida periodicamente, mantendo-se nula em intervalos de 30 a 100 microssegundos. A relação entre "tempo ligado" e "tempo desligado" determina o nível de coagulação. Valores entre 1:5 e 1:10 produzem os melhores resultados. Na fulguração, o eletrodo é mantido alguns milímetros (de 2 a 4) afastado do tecido, favorecendo o aparecimento de pequenas faíscas (arco elétrico) entre o eletrodo e o tecido. O calor é produzido tanto nas faíscas quanto na passagem de corrente pelo tecido, porém a maior quantidade de calor é produzida pelas faíscas, produzindo uma necrose superficial do tecido, com ótimo efeito de coagulação. A voltagem deve ser suficientemente alta (usando corrente "coagulação") para que o campo elétrico criado nesta região seja capaz de ionizar o ar, ou mistura de gases aí existente. O arco elétrico então formado (faiscamento) é essencial e faz parte da técnica da fulguração. Nenhum material inflamável deve estar próximo, pois há grande chance de ignição deste material.

Correntes Bipolares

Nos procedimentos bipolares os dois eletrodos são utilizados num mesmo instrumento, como tesouras, pinças de apreensão ou agulhas, cuja finalidade é a coagulação em baixas temperaturas sem carbonização. A área de atuação dos bipolares se resume nos tecidos entre as duas hastes, o que o torna mais seguro e mais preciso na execução da hemostasia. Assim, o circuito elétrico se resume apenas nos tecidos apreendidos e não no corpo da paciente para se atingir a placa do eletrodo de retorno. Desta maneira se restringem os efeitos do fluxo de elétrons, impedindo ação e dano tecidual além da área de trabalho.

Mais recentemente surgiram instrumentais bipolares com tecnologia mais aprimorada, trabalhando com corrente "inteligente", que varia conforme a impedância tissular, otimizando o efeito biológico do calor. Além disso, algumas pinças bipolares (ATLAS/LIGASURE ®) ainda utilizam uma pressão adicional no momento da transmissão da corrente, aplicando um efeito de selagem dos vasos com mínima carbonização.

Leitura Sugerida

1. Sittner WR, Fitzgerald JK. High-frequency electrosurgery. Citado em Berci, ed. Endoscopy, New York, Appleton-Century-Crofts, 214-220, 1976.

2. Shephard DAE. Glimpses of surgical history for diathermy. Can. J. Surg, 18:333, 1975.

3.Creuz, Osmar. Manual de Cirurgia Vídeo Endoscópica. Editora Revinter, Rio de Janeiro, 1993.

4. Neufeld GR. Principles and hazards of electrosurgery including laparoscopy. Surg Gynecol Obstet, 147:705-710, 1978.

5. Exposito JM. The laparoscopist and electrosurgery. Am J Obstet Gynecol, 126:633-637, 1976.

6. Bailey RW, Flowers JL. Complicações em Videocirurgia. Editora Revinter, Rio de Janeiro, 2000.

7. Voyles CR, Tucker RD. Education and engineering solutions for potentials problems with laparoscopic monopolar electrosurgery. Am J Surg, 104:57-62, 1992.

8. Resnick R. Física II. Vol I. Ed. LTC. Rio de Janeiro, 1997.

9. Grodzinsky AJ, Chen TL, Newton DW. Physical characterization of electrosurgical coagulation. J Surg Res. 33(6): 469-81, 1982.

10. Jourdan M. Diathermy and cautery equipment. Br J Hosp Med. 26 (1): 89-92, 1981.

11.Hunter JG. Laser or electrocautery for laparoscopic cholecystectomy? Am J Surg, 161(3):345-49, 1991.

12. Barlow DE. Endoscopic applications of electrosurgery and review of basic principles. Gastrointest Endosc. 28:73-6, 1982.

13. Duffy S, Cobb GV. Practical Electrosurgery. Ed. Chapman & Hall Medical, London, 1995.

14. Ballantyne,GH, Leahy PF e Modlin IM. Laparoscopic Surgery — capítulo 3: Physics of electrosurgery. Philadelphia, Ed. W.B. Saunders, 1994.

15. Ramsay JWA, Shepherd NA, Butler M, Gosling PT, Miller RA, Wallace DMA, Whitfield HN. A comparison of bipolar and monopolar diathermy probes in experimental animals. Urol. Res. 13:99-102. 1985.

16. Pearce JA. Dispersive electrodes. In: Electrosurgery. Ed. Chapman & Hall Medical, London, 1986.

17. Wattiez A, Khandwala S & Bruhat MA. Electrosurgery in Operative Endoscopy. Ed. Blackwell Science, Oxford, 1995.

18. Pearce J. Electrosurgery. Willey Medical, New York, 1986.

19. AAMI American National Standard. Safe Current Limits for Electromedical Apparatus. Association for the Advancement of Medical Instrumentation, Arlington, VA. ANSI/ AAMI ESI-1985, 1985.

20. Adelson L, Hirsch CS. Physical agents in causation of injury and disease. In: Pathology, 7th ed. W.A.D. Anderson and John M. Kissane, eds. Mosby, St. Louis, pp. 227-231, 1977.

21. Davis JH, Abbott WE. The pathology of thermal burns-changing concepts: A review of literature since 1945. Surgery 40:788-806, 1955.

22. Moritz AR. Thermal injury. Am. J. Pathol. 23:915-941, 1947.

23. Hoenig WM. The mechanism of cutting in electrosurgery. IEEE Trans. Biomed Eng. BME-22:58-62, 1975.

24. Binder SA. Applications of low and high voltage electro-therapeutic currents. In: Electrotherapy. Steven J. Wolf, ed. C. Livingstone, New York, 1981.

25. Kelly HA, Ward GE. Electrosurgery. W.B. Saunders, Philadelphia and London, 1932.

26. M Nisolle, J Donnez. CO2 Laser Laparoscopy in Infertile Women. Archives of Gynecoly and Obstetric. Vol 247 Supplement 199 S- 65-71

27. J Donez, M Nisolle. CO2 laser laparoscopic surgery- Adhesiolysis, salpingostomy, laser uterine nerve avlation and tubal pregnancy. Baillieres Clinical Obstetrics and Gynaecology, 3(3): 525-43, Sep1989.

28. J Donnez. CO2 Laser laparoscopy in infertile women with endometriosis and women with adnexal adhesions. Fertily and Sterility, vol 48 (3) september –390-4, 1987.

29. Nayantara Bhatta R, Rox Anderson. Compative study of different laser systems. Fertility and Sterility, vol 61, nº 4, april, 1994.

30. Penny MacParland, Aidan WF, Halligan. Laparoscopic laser treatment for endometriosis. Gynecol and Obstetric Investigation, 44:38-40,1997.

31. Christopher JG, Sutton AS, Pooley SP, Ewen PH. Follow-up report on a randomized controlled trial of laser laproscopy inthe treatment of pelvic pain associated with minimal to moderate endometriosis: Fertily and Sterility vol 68 number 6: 1070-74.

32. Philippe R, Korninckx BT, Christel M. Complications of CO2-laser endoscopic excision of deep endometriosis: Human Reproduction Vol 11 pp 2263-2268, 1996.

33. J Donnez, M Nisolle, Nadine Gillet, Mireille Smets. Large ovarian endometriomas. Human Reproduction vol 11 number 3 pp 641-646,1996.

34. Mangal R, Taskin O, Nezhat C, Franklin R. Laparoscopic vaporization of diaphragmatic endometriosis in a women with epigastric pain: a case report. J Reprod Med, jan:41(1) 64-6,1996.

35. Camran R Nezhat, Farr R Nezhat. Videolaseroscopy The CO2 laser advanced operative laparoscopy. Obstetrics and Gynecology Clinics of North American, vol 15, number 3 set, 1991,

36. Jacques SL. Interações laser-tecido. Surg. Clin. North Am.,72(3):525-52,1992.

37. Pinheiro ALB. Normas de segurança quando da utilização de laser de CO2.Rev. Bras. Med., 51(8):1142-8,1994.

38. Manual de orientação. DF Vasconcelos-Sharplan.

39. Manual de orientação. Cirmed-Nidek.

40. Almeida-Lopes L. Laser. J. Bras. Odontol. Clin.,1(4):5-8,1997.

41. Almeida- Lopes L, Jaegermm M, Brugnera AJ, Rigau J. Acción del láser a baja potência en la proliferación de fibroblastos gingivales humanos en cultivo. Anais do VI Congresso da Sociedad Española de láser Médico Cirurgico em Andorra La Vella 19 a 22 fevereiro de 1997.

42. Aún CA, Brugnera AJ, Villa RG. Raio laser — hipersensibili-dade dentária. Revista da APCD, 43:920,1989.

43. Bezuur NJ et al. The effect of therapeutic laser treatment in patient with cranomandibular disorders. J Cranomandib. Disorders, 2:83,1988.

CAPÍTULO 7

TÉCNICAS DE SUTURA EM CIRURGIA LAPAROSCÓPICA GINECOLÓGICA

Paulo A. Ayroza Galvão Ribeiro

Professor Assistente da Faculdade de Ciências Médicas da Santa Casa de São Paulo. Chefe da Clínica de Endoscopia Ginecológica e Endometriose do Departamento de Obstetrícia e Ginecologia da Santa Casa de Misericórdia de São Paulo

Helizabet Salomão A. Ayroza Ribeiro

Mestre em Medicina pelo Departamento de Obstetrícia e Ginecologia da Faculdade de Ciências Médicas da Santa Casa de São Paulo. Médica Assistente da Clínica de Endoscopia Ginecológica e Endometriose do Departamento de Obstetrícia e Ginecologia da Santa Casa de Misericórdia de São Paulo

Tsutomu Aoki

Professor Adjunto da Faculdade de Ciências Médicas da Santa Casa de São Paulo. Diretor do Departamento de Obstetrícia e Ginecologia da Santa Casa de Misericórdia de São Paulo

Introdução

Ao longo dos últimos anos nos deparamos com vários colegas que nos procuraram em busca de aprimoramento de suas habilidades para sutura. Muitos destes colegas já estavam abandonando as técnicas de cirurgia avançada por não se sentirem seguros no domínio da sutura. Os argumentos eram sempre os mesmos: "...não me sinto seguro para realizar a histerorrafia pela via laparoscópica e por isto prefiro realizar a miomectomia laparotômica...", ou então "... ainda não me sinto treinado para realizar uma sutura de alças intestinais ou de bexiga por via laparoscópica, por esta razão prefiro a laparotomia...".

Ficou claro desde o princípio que faltava alguma coisa em nosso meio, que existia uma espécie de abismo entre a laparoscopia diagnóstica e a cirurgia avançada. Após muita conversa, e algumas centenas de horas gastas em modelos simuladores de treinamento, concluímos que o que faltava era realmente uma normatização do ensino e da prática da sutura.

Ao buscarmos auxílio com nossos mestres logo percebemos que deveríamos mudar nossa forma de ensinar cirurgia laparoscópica e que o ensinamentos deveriam basear-se em triângulos:

Tripé de Videla (Leopoldo Videla, Argentina): para o qual a cirurgia laparoscópica basei-se em um tripé composto por

Indicação precisa
Instrumental adequado
Equipe treinada

Ergonomia de Wattiez (Arnaud Wattiez, França): para facilitar a cirurgia o cirurgião deve se posicionar de forma confortável em uma posição o mais ergonômica possível. Segundo esta teoria deve-se utilizar 3 portais acessórios para permitir a triangulação dos intrumentos e reduzir o tempo e o esforço gasto em cada manobra ou gesto cirúrgico.

Anatomia: o adequado conhecimento da anatomia pélvica, em especial do retroperitônio, com seus vasos, nervos e espaços, proporciona o domínio e a segurança necessários para que possamos progredir, avançando no campo da cirurgia de maior complexidade com a certeza de saber onde estamos e onde posicionar cada instrumento.

Com as pirâmides bem posicionadas e os conceitos de anatomia e ergonomia vivos em nosso pensamento, partimos em busca de uma metodologia de ensino que nos permitisse traduzir em palavras, nossos gestos cirúrgicos. Unimos os conceitos didáticos da escola italiana (Luca Minelli e Armando Romeo) à habilidade e praticidade francesas do Prof. Arnaud Wattiez, misturamos todos estes conceitos ao balanço e à criatividade latino-americana e demos origem a um conceito de educação em cirurgia laparoscópica que tem se mostrado bastante prático e reprodutível.

Sutura

Define-se sutura como um passo cirúrgico que tem por objetivo aproximar as bordas de um tecido que esteja com seus planos anatômicos descontínuos ou interrompidos. Para tal aplica-se a força mecânica, aproximando planos anatômicos ou se opondo a forças que tentem separar dois tecidos.

Dentre as diversas formas de sutura que poderíamos abordar existem dois conceitos que resumem todos os tipos de pontos ou técnicas de sutura:

Pontos separados
Pontos contínuos

Na sutura com pontos separados aplicam-se pontos individuais para aproximar as bordas cirúrgicas. A sutura com pontos separados pode aplicar pontos simples, quando o principal objetivo é a aproximação das bordas, pontos duplo (em "X") quando se necessita um pouco mais de hemostasia ou invaginante, quando além da aproximação deseja-se hemostasia e fechar espaços vazios.

A sutura com pontos separados possui vantagens claras:
Menor risco de deiscência se um nó falhar
Menor quantidade de fio, "corpo estranho", em contato com os tecidos
Menor risco de disseminação da infecção pelos tecidos adjacentes

Por outro lado não podemos compará-la à sutura contínua pois a última é mais hemostática e apresenta maior resistência tênsil.

A sutura contínua permite a aproximação das bordas por meio de uma série sucessiva de pontos utilizando o mesmo fio. Este tipo de sutura pode ter a forma de uma linha reta, ancorada ou não, com nós em ambas as extremidades da linha de sutura, ou ter uma forma circular, do tipo "bolsa de tabaco", com um nó único ao final uninco as duas extremidades do fio. Dentre as vantagens deste tipo de sutura ressaltamos a rápida velocidade de realização e a adequada resistência tênsil. Por outro lado, a principal desvantagem é o risco da sutura se abrir, causando deiscência da ferida, caso um nó se solte ou o fio se rompa.

Não abordaremos neste capítulo aspectos específicos dos tipos de fio sutura e das agulhas adequadas para cada situação, pois estes detalhes serão abordados em outro capítulo separadamente.

VIAS DE ACESSO E INSTRUMENTAL

Vias de acesso

O sucesso de um procedimento cirúrgico laparoscópico, como qualquer outro tipo de cirurgia, depende totalmente da qualidade dos equipamentos e instrumentais utilizados. Diferentemente de outras modalidades não endoscópicas, na videolaparoscopia a qualidade de equipamentos como endocâmera, fonte de luz e monitor, interferem grandemente na qualidade do procedimento cirúrgico. Portanto, recomendamos ao colega leitor que gaste alguns minutos para revisar em profundade os capítulos referentes a equipamentos e instrumental, bem como a técnica de realização do pneumoperitôneo e das punções auxiliares. Isto facilitará sobremaneira a leitura deste capítulo e a aplicação dos conceitos aqui expostos.

Como sabemos, os trocartes são instrumentos idealizados para permitir a passagem de um, ou mais instrumentos, para o interior da cavidade abdominal .A escolha do diâmetro e do tipo de trocarte a ser empregado durante a realização da sutura laparoscópica é um passo extremamente importante pois, opções inadequadas podem dificultar sobremaneira o ato cirúrgico e, por vezes, obrigar a conversão para laparotomia.

O diâmetro do trocarte dependerá diretamente dois fatores:

- da técnica a ser adotada para introdução da agulha na cavidade (inserção direta pela parede abdominal ou inserção protegida pelo trocarte)
- do tipo de nó a ser empregado (intra-corpóreo ou extra-corpóreo).

Considerando que os tamanhos de agulha habitualmente utilizados em cirurgia laparoscópica ginecológica variam de 25 a 40 mm, recomenda-se utilizar os trocartes de 5/6 mm somente quando a agulhar for introduzida diretamente pela parede abdominal. Sempre que se opte pela inserção protegida por trocarte, recomenda-se a utilização de trocartes com diâmetro igual ou superior a 10 mm. Nas cirurgias em que o emprego de um trocarte de 10/11 mm se faça necessário para introdução de algum instrumento especial, a introdução da agulha protegida por este trocarte deve ser considerada.

Quanto ao tipo de nó, sempre que se utiliza a técnica intra-corpórea, não há preferência de diâmetro dos trocartes. Já para a utilização da técnica extra-corpórea, recomenda-se o emprego de trocarte com diâmetro de 10 mm, ou superior, pois desta maneira facilita-se a passagem do empurrador de nó pelo trocarte.

No que se refere ao tipo de trocarte a ser utilizado, permanente ou descartável, não há uma regra clara e aceitam-se facilmente as preferências individuais. Fato indispensável a ambos é a existência de uma válvula que permita a passagem livre da agulha e dos instrumentos. Por esta razão habitualmente da-se preferência a utilização do trocarte de 10 mm descartável nas cirurgias que empreguem muita sutura extra-corpórea (p.ex.: pavimento pélvico)

Instrumental

Porta agulhas

O porta agulhas é o instrumento fundamental na sutura laparoscópica pois dele dependem todos os movimentos e a completa confecção do nó. Existem diversos tipos de porta agulhas que variam de acordo com o "design" da empulhadura (reta ou curva), o tipo e o posicionamento da cremalheira e o formato da ponta (reto, curvo ou duplo-curvo).

Genericamente falando o que se espera de um porta agulhas é que ele seja de leve, fácil manuseio e com boa preensão da agulha. Ele deve ainda ser forte e robusto para evitar quebras.

O emprego de uma pinça dedicada com a função de contra-porta agulhas é extremamente útil e recomendável em algumas situações pois facilita a apreenssão e tração de tecidos. Por outro lado, a utilização de dois porta agulhas com funções semelhantes facilita o controle adequado da agulha em todos os momentos e permite que as duas mãos sejam usadas igualmente, acelerando sobremaneira o ato cirúrgico.

Empurrador de Nó

O empurrador de nó é um instrumento que permite que um nó feito externamente a cavidade abdominal (extra-corpóreo) seja introduzido no interior do abdomem e levado ao seu objetivo. Existem diversos modelo de empurrador de nó que são escolhidos de acordo com o tipo de nó que irá se confeccionar: semi-chave ou nó de Roeder.

Tesoura

A tesoura é utilizada para cortar o fio de sutura. Quando se trabalha predominantemente com material permanente, re-esterilizável, recomenda-se utilizar uma tesoura exclusivamente dedicada ao corte dos fios, pois esta atividade reduz significativamente a vida útil do instrumento. Este é mais um dos motivos pelo qual recomendamos preferencialmente o uso de tesouras descartáveis.

O Ponto

A realização do ponto é uma das etapas mais difíceis em cirurgia laparoscópica pois envolve a coordenação bimanual , a carga sobre a agulha e o movimento de rotação das mãos.

A confecção do ponto pela via laparoscópica encontra sempre um fator de dificuldade que é o fato de os instrumentos apresentarem uma mobilidade reduzida. Desta forma, o "ponto ideal" (aquele que se obtem quando o ângulo entre a agulha, o porta agulhas e a incisão é de 90o) dificilmente é obtido sem o emprego e alguma manobra auxiliar, algum "truque".

Para se realizar pontos o mais próximo da situação ideal recomenda-se empregar as seguintes manobras auxiliares:

- Escolher a melhor posição para entrada do porta agulhas, seja pelo trocarte da punção central ou pelo trocarte da punção lateral.

- Posicionar a agulha no sentido da curvatura do porta agulhas ou em seu sentido oposto, também chamado de "ponto reverso".

- Alterar o ângulo entre a agulha e o porta agulhas para facilitar alcançar a situação do ponto ideal na qual a agulha encontra-se a 90o com a incisão.

A confecção do ponto pode ser dividida didaticamente em 3 etapas, sendo que cada uma delas apresenta as suas particularidades e detalhes a serem observados:

- Introdução da agulha

- Sistematização da agulha (posicionamento da agulha no porta agulhas)

- O ponto propriamente dito

Nosso objetivo ao escrever este capítulo não é esgotar todo o tema de sutura laparoscópica, mas dar uma formação geral àqueles que pretendem avançar e ampliar seus conhecimentos em cirurgia laparoscópica avançada. Neste sentido vale relembrar o conceito da sistematização da agulha.

Entende-se por sistematização da agulha todas as manobras realizadas com o porta agulhas, ou com o contra porta agulhas, com o objetivo de posicionar a agulha sobre o porta agulhas de forma a se aproximar o máximo possível do ponto ideal. Para tal, empregam-se manobras de tração do fio e rotação da agulha que muito se assemelham ao giro de uma manivela. Para facilitar o ensino e o treinamento divide-se este tempo em três níveis:

Sistematização da Agulha Nível 1

Com a agulha posicionada sobre os tecidos apreende-se a o fio com o contra-porta agulhas.

Sistematização da Agulha Nível 2

Com a agulha apreendida pelo porta agulhas, traciona-se o fio com o contra porta agulhas.

Sistematização da Agulha Nível 3

Com a agulha apreendida pelo contra porta agulhas, traciona-se o fio com o porta agulhas.

O treinamento exaustivo e o domínio completo das manobras aplicadas na sistematização da agulha proporcionarão ao cirurgião a realização de um ato cirúrgico mais rápido e menos estressante.

Para a realização do ponto propriamente dito, emprega-se uma manobra de rotação do punho ("munheca") simultaneamente a uma carga que empurra a agulha a furar o tecido no sentido de sua ponta.

O Nó

Como já dissemos no início deste capítulo, existem diversos tipos de nós e suturas. Para facilitar o aprendizado abordaremos a seguir os dois tipos de nós empregados com maior frequência em cirurgia laparoscópica ginecológica: o semi-nó e a semi-chave.

O semi-nó é um nó simétrico que possui duas metades iguais. Para fechá-lo, deve-se tracionar com a mesma intensidade as duas extremidades do fio.

A semi-chave é um nó assimétrico no qual uma das extremidades permanece tracionada (fio passivo) e a outra é utilizada para confecionar o nó (fio ativo). Para fechá-la, deve-se empurrar a extremidade ativa ao encontro do tecido, mantendo a extremidade passiva sempre tensa.

A confecção dos nós pode ser feita de diversas maneiras, porem do ponto didático as agrupamos da seguinte maneira:

Intra-corpórea: na qual todos os movimentos de confecção do nó são feitos dentro da cavidade abdominal (bastante adequada para a confecção do semi-nó)

Extra-corpórea: as duas extremidades do fio são levadas para o exterior da cavidade abdominal, passando por dentro dos trocartes, os nós são confeccionados externamente e depois empurrados para o interior do abdome até alcançar os tecido a serem aproximados (recomendada para a confecção da semi-chave, do nó de Roeder e de outras variações de nós pré confeccionados e/ou deslizantes).

A escolha de uma ou outra forma de realização dos nós depende de características dos tecidos a serem aproximados e tambémn de preferências pessoais do cirurgião. Genericamente falando pode-se dizer que a técnica intra-corpórea é mais adequada para tecidos com muita tração (p.ex.:miomectomia) e a técnica textra-corpórea é mais indicada nos casos de tecido com pouco tração que necessitam apenas de aproximação (p.ex.: pavimento pélvico).

Sutura Mecânica

Chama-se de sutura mecânica a técnica que emprega dispositivos especialmente desenhados para descarregar automaticamente pequenos grampos que substituem os pontos tradicionais na função de aproximar os tecidos.

Estes dispositivos foram inicialmente desenvolvidos paraa cirurgia aberta, porem, com o avanço da cirurgia laparoscópica, sofreram modificações e atualmente fazem parte da rotina em muitas cirurgias, em especial as cirurgias do trato gastrointestinal, sendo por esta esta razão pouco utilizada em cirurgia ginecológica. Não obstante, com o avanço da cirurgia laparoscópica ginecológica em algumas áreas como a oncologia e a cirurgia da endometriose profunda, passamos a conviver mais intensamente com as técnicas de sutura mecânica.

Leitura Recomendada

1. Churney OL. Practice knot and suture board. *U S Armed Forces Med J.* Sep 1950; 1(9):1049-1050.

2. Simon JS. Suture and knot tying practice board. *Chic Med Sch Q.* Winter 1968;27(2):118.

3. Herrmann JB. Tensile strength and knot security of surgical suture materials. *Am Surg.* Apr 1971;37(4):209-217.

4. Holmlund DE. Knot properties of surgical suture materials. A model study. *Acta Chir Scand.* 1974;140(5):355-362.

5. Magilligan DJ, Jr., DeWeese JA. Knot security and synthetic suture materials. *Am J Surg.* Mar 1974;127(3):355-358.

6. Tera H, Aberg C. Tensile strengths of twelve types of knot employed in surgery, using different suture materials. *Acta Chir Scand.* 1976;142(1):1-7.

7. Tera H, Aberg C. Strength of knots in surgery in relation to type of knot, type of suture material and dimension of suture thread. *Acta Chir Scand.* 1977;143(2):75-83.

8. Sasaki A, Fukuda O. The looped square knot: a useful suture method. *Plast Reconstr Surg.* Feb 1981;67(2):246-252.

9. Trimbos JB, Klopper PJ. Knot security of synthetic absorbable suture material; a comparison of polyglycolic acid and polyglactin-910. *Eur J Obstet Gynecol Reprod Biol.* Mar 1985;19(3):183-190.

10. Hasson HM. Suture loop techniques to facilitate microsurgical and laparoscopic procedures. *J Reprod Med.* Oct 1987;32(10):765-767.

11. Rosin E, Robinson GM. Knot security of suture materials. *Vet Surg.* Jul-Aug 1989;18(4):269-273.

12. van Rijssel EJ, Brand R, Admiraal C, Smit I, Trimbos JB. Tissue reaction and surgical knots: the effect of suture size, knot configuration, and knot volume. *Obstet Gynecol.* Jul 1989;74(1):64-68.

13. Trimbos JB, Booster M, Peters AA. Mechanical knot performance of a new generation polydioxanon suture (PDS-2). *Acta Obstet Gynecol Scand.* 1991;70(2):157-159.

14. Wilkinson LH, Peloso OA, Milne RL. Technique of tying the chain stitch knot as the beginning knot of a continuous suture. *Surg Gynecol Obstet.* Dec 1991;173(6):495-496.

15. Meilahn JE. The need for improving laparoscopic suturing and knot-tying. *J Laparoendosc Surg.* Oct 1992;2(5):267.

16. Pietrafitta JJ. A technique of laparoscopic knot tying. *J Laparoendosc Surg.* Oct 1992;2(5):273-275.

17. Sharpe LA. A new device and method for extracorporeal knot tying in laparoscopic surgery. *J Gynecol Surg.* Spring 1994;10(1):27-31.

18. Dorsey JH, Sharp HT, Chovan JD, Holtz PM. Laparoscopic knot strength: a comparison with conventional knots. *Obstet Gynecol.* Oct 1995;86(4 Pt 1):536-540.

19. Schwarz RE, Julian TB. A simple way to finish a continuous laparoscopic suture. *Surg Endosc.* May 1995;9(5):547-548.

20. Sedlack JD, Williams VM, DeSimone J, Page D, Ghosh BC. Laparoscopic knot security. *Surg Laparosc Endosc.* Apr 1996;6(2):144-146.

21. Sharp HT, Dorsey JH, Chovan JD, Holtz PM. The Effect of Knot Geometry on the Strength of Laparoscopic Slipknots. *J Am Assoc Gynecol Laparosc.* Aug 1996;3(4, Supplement):S46.

22. Annunziata CC, Drake DB, Woods JA, Gear AJ, Rodeheaver GT, Edlich RF. Technical considerations in knot construction. Part I. Continuous percutaneous and dermal suture closure. *J Emerg Med.* May-Jun 1997;15(3):351-356.

23. Mazzarese PM, Faulkner BC, Gear AJ, Watkins FH, Rodeheaver GT, Edlich RF. Technical considerations in knot construction. Part II. Interrupted dermal suture closure. *J Emerg Med.* Jul-Aug 1997;15(4):505-511.

24. Schaller G, Paolucci V, Gutt C, Weber B, Manegold BC. The "knot before loop" technique for the endoscopic ligation and suture-instrument set. Knot formation and application. *Surg Endosc.* Jul 1997;11(7):785-788.

25. Szold A. A novel technique for simple laparoscopic extracorporeal knot tying. *J Am Coll Surg.* May 1997;184(5):523-524.

26. Wattanasirichaigoon S. Triple-loop knot for securing a running suture in laparoscopic surgery. *Br J Surg.* Mar 1997;84(3):422.

27. Hasson HM. Interrupted laparoscopic suture secured with the needle-through-the-sliding-loop knot. *J Am Assoc Gynecol Laparosc.* Nov 2000;7(4):556-561.

28. Momose T, Amadio PC, Zhao C, Zobitz ME, An KN. The effect of knot location, suture material, and suture size on the gliding resistance of flexor tendons. *J Biomed Mater Res.* 2000;53(6):806-811.

29. Barisic D, Bagovic D. A single, continuous spiraling suture for uterine wall reconstruction after laparoscopic enucleation of intramural myomas. *J Am Assoc Gynecol Laparosc.* Aug 2001;8(3):409-411.

30. Maher CF, Carey MP, Murray CJ. Laparoscopic suture hysteropexy for uterine prolapse. *Obstet Gynecol.* Jun 2001;97(6):1010-1014.

31. Richmond JC. A comparison of ultrasonic suture welding and traditional knot tying. *Am J Sports Med.* May-Jun 2001;29(3):297-299.

32. Amortegui JD, Restrepo H. Knot security in laparoscopic surgery. A comparative study with conventional knots. *Surg Endosc.* Nov 2002;16(11):1598-1602.

33. Ritter EM, McClusky DA, 3rd, Gallagher AG, Smith CD. Real-time objective assessment of knot quality with a portable tensiometer is superior to execution time for assessment of laparoscopic knot-tying performance. *Surg Innov.* Sep 2005;12(3):233-237.

34. Singh AK, Oni JA. Simplified method of skin closure with a knot-free absorbable subcuticular suture. *Ann R Coll Surg Engl.* Nov 2005;87(6):471-472.

35. Lopez PJ, Veness J, Wojcik A, Curry J. How reliable is intracorporeal laparoscopic knot tying? *J Laparoendosc Adv Surg Tech A.* Aug 2006;16(4):428-432.

36. Shalhav AL, Orvieto MA, Chien GW, Mikhail AA, Zagaja GP, Zorn KC. Minimizing knot tying during reconstructive laparoscopic urology. *Urology.* Sep 2006;68(3):508-513.

37. Usui S, Ito K, Hiranuma S, Takiguchi N, Matsumoto A, Iwai T. Hand-assisted laparoscopic esophagojejunostomy using newly developed purse-string suture instrument "Endo-PSI". *Surg Laparosc Endosc Percutan Tech.* Apr 2007;17(2):107-110.

38. Yuen LT, Hsu LJ, Lee CL, Wang CJ, Soong YK. A modified suture technique for laparoscopic myomectomy. *J Minim Invasive Gynecol.* May-Jun 2007;14(3):318-323.

39. Greenberg JA, Einarsson JI. The use of bidirectional barbed suture in laparoscopic myomectomy and total laparoscopic hysterectomy. *J Minim Invasive Gynecol.* Sep-Oct 2008;15(5):621-623.

40. Yeung P, Jr., Justice T, Pasic RP. Comparison of Text versus Video for Teaching Laparoscopic Knot Tying in the Novice Surgeon: A Randomized, Controlled Trial. *J Minim Invasive Gynecol.* Apr 11 2009.

41. Martins MVD, Reis Jr PS, Oliveira FM, eds. *Suturas e Reconstruções Endoscópicas.* 2nd ed. Rio de Janeiro: Revinter; 2007. Crispi C, Oliveira FM, Damian Jr JC, Oliveira MAP, eds. Tratado de Videoendoscopia e Cirurgia Minimamente Invasiva em Ginecologia.

42. Tonellotto D, Ribeiro PA, Wattiez A, Mencaglia L, eds. *Suturing Technique in Gynecologic Laparoscopy.* 2nd ed. Tuttlingen, Germany: Endo-Press; 2007. Mencaglia L, Minelli L, Wattiez A, eds. Manual of Gynecological Laparoscopic Surgery

CAPÍTULO 8

TÉCNICAS DE RETIRADA DE PEÇA CIRURGICA E FECHAMENTO

Rui Gilberto Ferreira

Chefe do Departamento de ginecoloigia e obstetricia da FM – UFG; Presidente da Associação Médica de Goiás; Mestrado e Doutorado pelo IPTSP - UFG

Uma das dificuldades e limitações da cirurgia minimamente invasiva é a retirada de peca cirúrgica. Na cirurgia laparoscópica ginecológica para miomectomia, histerectomia supra-cervical, anexectomia, exerese de tumores ovarianos, tratamento da gravidez ectópica e retirada de corpo estranho estas técnicas necessitam ser utilizadas.

Retirada de peça cirúrgica

A peça cirúrgica pode ser removida por morcelamento elétrico, fragmentação mecânica, inteira ou ainda dentro de sacos plásticos (endobags) resistentes e impermeáveis. Elas podem ser removidas pelas incisões dos trocartes na cicatriz umbilical ou fossas ilíacas ou ainda através de uma incisão no fundo de saco posterior, via vaginal. Para manter o pneumoperitônio durante a retirada de um espécime, através da incisão no fundo de saco posterior via vaginal utiliza-se uma pinça de Pozzi dentro de uma luva inflada ou cheia de pacotes de gazes ou ainda compressas pequenas ocluindo o intróito vaginal.

As principais desvantagens atribuídas à extração inteira do espécime são as cicatrizes, a secção dos planos musculares, maior morbidade cirúrgica e dor pós-operatória.

Utilizando as técnicas de morcelamento ou fragmentação da peça cirúrgica, os fragmentos são retirados, sem necessidade de ampliação do orifício do trocater.

As atipias celulares destas peças cirúrgicas devem ser excluídas durante a avaliação pré-operatória, sendo contra-indicado o morcelamento nos casos em que estas atipias forem constatadas. Com estes cuidados, raros casos de implantes tumorais nas cicatrizes dos trocartes e recorrência local, após morcelamento do espécime, tem sido relatados.

O extrator morcelador elétrico é um instrumento utilizado para retirada de peças cirúrgicas em laparoscopias, os quais possuem alta precisão de corte, são autoclaváveis e energizado por baterias carregáveis pela rede elétrica. São utilizados cânulas de 5, 10 e 15 mm para os procedimentos. Existem também os morceladores elétricos descartáveis, muito eficientes, porém apresentam custo mais elevado (Figura 1).

Figura1 - Morcelamento do corpo uterino após histerectomia subtotal

Nos serviços que não dispõem do morcelador elétrico utiliza-se a morcelação mecânica com bisturi e a retirada dos fragmentos pela ampliação da incisão do trocarte na fossa ilíaca para 1,5 e 2,0 cm na aponeurose do músculo reto abdominal.

Retirada em Endobag

No tempo cirúrgico laparoscópico da retirada de peças ou resíduos cirúrgicos, excluídas aquelas que possam ser feitas através de fragmentações, deverá ser usado um método que evite o contato direto da peça ou resíduo cirúrgico com a ferida operatória na incisão do trocarte. Devem ser utilizados endobags específicos (Figura2) ou na ausência destes, sacos feitos com luvas de procedimentos cirúrgicos.

Eles são introduzidos pelas incisões dos trocartes e após colocar o espécime no seu interior, são fragmentados ou aspirados dentro do endobag com diminuição de seu volume e retirados pelo mesmo orifício.

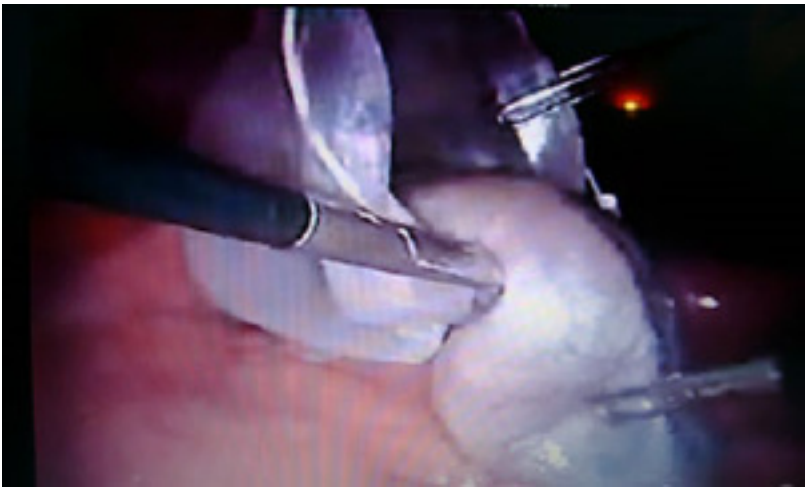

Figura 2 – Uso do endobag na extração de cisto anexial

Fechamento da incisão

Nas incisões com até 1,0 cm de diâmetro utiliza-se pontos na pele com fio inabsovível 3-0 ou 4-0. Naquelas com mais de 1,0 cm, fecha-se a aponeurose do músculo reto abdominal com fio vicryl 0.

CAPÍTULO 9

COMPLICAÇÕES EM VIDEOLAPAROSCOPIA GINECOLÓGICA

Jaime A.Benevides

Professor de Ginecologia de Práticas Médicas de Universidade Estadual do Ceará(UECE); Coordenador do Internato em Ginecologia do Hospital Geral de Fortaleza; Responsável pelo Setor de Endoscopia Ginecológica do Hospital Geral de Fortaleza

Flavio Malcher Oliveira

Membro Titular da Sobracil; Membro Adjunto do CBC; Cirurgião do Serviço de Coloproctologia do Hospital Geral de Jacarepaguá

Paulo Sergio da Silva Reis Junior

Membro da Sociedade Brasileira de Coloproctologia; Membro do Colégio Brasileiro de Cirurgiões; Capitão Medico do Cbmerj Serviço de Coloproctologia Hcap

Conseiderações Técnicas

A área de cirurgia minimamente invasiva Videolaparoscópica(VL) experimentou um período de rápido desenvolvimento nos últimos 20 anos e hoje, inquestionavelmente, é considerada como abordagem preferencial (gold standard) para muitos cirurgiões nas mais diversas especialidades. Na Ginecologia, especificamente, tornou-se elemento fundamental na moderna e segura avaliação, tratamento e controle de inúmeras doenças, inclusive oncológicas.

Assim como na cirurgia convencional, os índices de complicações, inerentes "ao operar", são mais freqüentes nos 50 casos iniciais(BAILEY,2000), em função da natural evolução da curva de aprendizado pela qual todos cirurgiões passam (Figura 1). Esta curva é definida como ganho de intimidade com o método, além do aprimoramento da técnica e táticas normalmente empregadas. Ênfase deve ser dada ao treinamento e credenciamento dos cirurgiões que utilizam a laparoscopia, desde sua formação universitária, passando pelos programas de residência médica e os mais diversos cursos de imersão existentes em todas as regiões de nosso pais, sempre acompanhados de um constante programa de educação continuada.

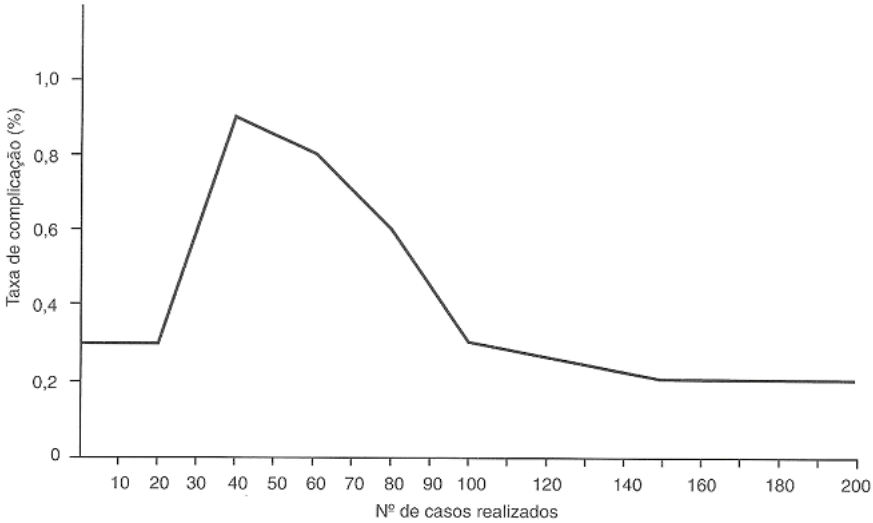

Fig1. Curva de aprendizagem do cirurgião na Laparoscopia operatória

Uma variedade de fatores é responsável por alterar de forma dramática a percepção das equipes cirúrgicas durante um procedimento VL, sendo a mais óbvia a perda da profundidade pela visão bidimensional, prejudicando severamente a habilidade de muitos cirurgiões em dissecar tecidos e identificar marcos anatômicos importantes. Isso em parte é compensado pela ampliação média de 3 à 6 vezes do campo operatório, permitindo nível de detalhes não conseguidos nas cirurgias convencionais. Temos ainda uma redução substancial

na sensação tátil, por "tocar" de forma indireta no objeto da cirurgia, além da dificuldade natural pela natureza fina e alongada dos instrumentais, assim como uma limitação no raio de movimentação desses, pela localização fixa dos trocartes dentro da parede abdominal e a dissociação (efeito fulcro) entre a movimentação externa do instrumento e interna em sentido oposto.

As complicações da via videolaparoscópica, segundo Crispi e cols., podem ser divididas em trans e pós-operatórias, e estão relacionadas à: posição da paciente, anestésicas, realização e manutenção do pneumoperitônio, utilização dos instrumentais, treinamento da equipe cirúrgica exigindo uma correta técnica e tática nas abordagens, duração do ato cirúrgico e nos mais diversos tipos de traumas transoperatórios (Quadro1). Não podemos deixar de considerar as possíveis co-morbidades, topografia dos órgãos abordados e as características pessoais das pacientes (obesidade, variações anatômicas e cirurgias prévias).

	Nº	***Taxa por 1.000 laparos***
Mortes	4	0-1
Paradas cardíacas	9	0-2
Arritmias cardíacas	20	0-4
Embolismo pulmonar	8	0-2
Tromboses venosas profundas	10	0-2
Queimaduras intestinais	27	0-5
Traumas intestinais	90	1-8
Hemorragias tubárias	134	2-7
Hemorragias de parede	43	0-9

Quadro 1. Complicações em 50.247 Laparoscopias (Segundo Loeffler, 1978)

I- Complicações Gerais

Quadro 2 – Local Anatômico relacionado à Lesão Laparoscópica

Local Anatômico	*Sob Risco de Lesão*	*Mecanismo Usual de Lesão*
Umbigo	Omento Intestino Bifurcação aórtica Veia cava Vasos ilíacos comuns Retroperitônio pré-sacral	Incisão inicial Inserção de agulha Inserção de trocarte
Parede abdominal ântero-inferior	Músculo reto Epigástricas inferiores Ilíacos externos Intestino Músculos psoas Bexiga	Incisão com bisturi Inserção de trocarte Inserção de instrumentos
Parede pélvica	Ureter Ilíacos externos Hipogástricos Nervo gênito-femoral Cólon sigmóide Intestino delgado	Procedimentos de fulguração Dissecção cortante Dissecção romba Queimadura elétrica Ligadura do ligamento infundíbulo-pélvico Ligadura da artéria uterina
Pelve profunda	Ureter Bexiga Reto sigmóide Intestino delgado	Procedimentos de fulguração Dissecção cortante Dissecção romba Queimadura elétrica Ligadura da artéria uterina

a) Anestesia: apesar da segurança da moderna anestesia geral, normalmente empregada em nossos procedimentos cirúrgicos, alterações fisiológicas relevantes podem ocorrer, dependendo desde as substâncias empregadas quanto da posição do paciente(posição de litotomia com coxas baixas, ao plano do restante do corpo), além do pneumoperitônio, podendo causar distúrbios transitórios ou permanentes. Segundo Kelman e cols. a redução do débito cardíaco acontece com o aumento da pressão intra-abdominal acima de 20 mmHg; pressões entre 11 e 15 mmHg normalmente são seguras e bem toleradas, exceto em pacientes com distúrbios cardíacos ou pulmonares, além de propiciar um bom campo cirúrgico.

b) Pneumoperitônio: o estabelecimento do pneumoperitônio , obedecendo corretamente os preceitos de segurança já descritos anteriormente, podem evitar as complicações causadas pelo aumento súbito e/ou intenso na pressão intra abdominal e da

absorção rápida ou excessiva de CO2, que poderiam levar à embolia gasosa, com hipotensão, cianose e choque. Seu tratamento exige pronta ação, com cessação imediata da insuflação e a colocação da paciente em posição de Trendelenburg, em lateral esquerda e oxigenação a 100%. Felizmente rara, porém grave, pode levar à colapso cardiovascular e morte. Faz-se necessário em todas as pacientes, além do uso do insuflador eletrônico com mecanismos de segurança, a rotineira oximetria de pulso e capnografia.

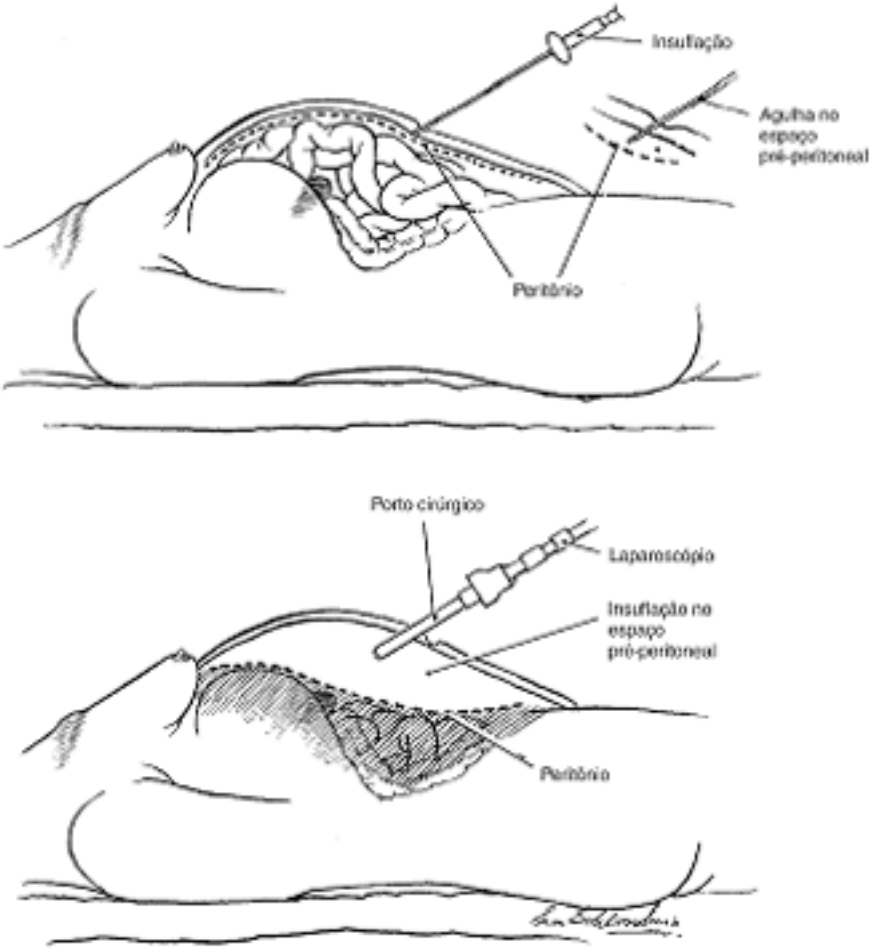

Fig 2. Localização inadivertida da agulha de Veres no espaço pré-peritoneal causando insuflação pré-peritoneal (De Zucker KA, Bailey RW, Reddick EJ, eds. Surgical Laparoscopy. St Louis: Quality Medical Publishing, 1991, p 316)

Podem ocorrer ainda arritmias tipo bradicardia (pela distensão peritoneal durante a insuflação ou pela manipulação pélvica), que por serem de origem reflexa vagal, respondem bem às medicações vagolíticas como a atropina. Além disso, os opiáceos de efeito central, ainda mais em pacientes acima de 60 anos, obesas, fumantes, com distúrbios respiratórios ou usuários de substâncias B-bloqueadoras, podem acentuar a bradicardia.

Já a taquicardia, bem menos freqüente, pode advir de anestesia inadequada, hipercarbia ou do uso excessivo de drogas com efeito vagolítico.

A hipotensão pode ter como causas a anestesia, pneumoperitônio com pressão muito elevada, além dos quadros hemorrágicos.

A insuflação extraperitoneal, tanto pela agulha de Veres quanto pelos trocartes, levando à difusão do gás entre esses tecidos, pode se manifestar como enfisema subcutâneo (relativamente freqüente, também podendo ser causada por pressão excessiva do insuflador), ou insuflação do omento, do mesentério, do retroperitôneo,ou do espaço pré-peritoneal., que na maioria das vezes exige apenas observação e cuidados gerais. Se necessário, visando maior segurança, na presença de grandes massas pélvicas, cirurgias prévias, suspeita de quadros inflamatórios anteriores ou endometriose avançada, com risco de aderências, temos a opção de "punção em aberto", técnica descrita por Hasson em 1971, que permite a redução de perfurações vasculares e viscerais pela eliminação das punções às cegas.

Outras complicações graves seriam o pneumopericardio e o pneumomediastino, que podem ser conduzidos apenas com uma observação rigorosa e expectante até com a necessidade de conversão, de acordo com estado geral e equilíbrio da paciente.

- Hipotermia: a hipotermia intraoperatória na cirurgia VL, definida como diminuição significativa na temperatura central do corpo durante os procedimentos cirúrgicos(BAILEY,2000), principalmente os de longa duração. Tanto pode ocorrer pelo efeito da manutenção do pneumoperitônio (nem todos os insufladores permitem o aquecimento do gás previamente), fazendo com que o fluxo de CO_2 em contato com a superfície peritoneal seja superior ao fluxo de ar sobre a superfície corporal externa coberta, havendo transferência de calor da circulação mesentérica (recebe em média 12% de débito cardíaco) para o gás intraperitoneal, como pelo uso rotineiro de soluções de irrigação não aquecidas, com alterações tanto na disfunção plaquetária e alterações no tempo de sangramento como em

todos os processos enzimáticos celulares responsáveis pelo controle homeostático.

c) No pós operatório, algumas das mais freqüentes complicações seriam:

- **Ecmoses, seromas, hematomas ou infecções de parede**: de ocorrências imediatas a tardias, podem ser percebidas até com vários dias de pós-operatório, principalmente nas pacientes de risco como as obesas, idosas, diabéticas e hipertensas, além de serem mais freqüentes nas ampliações das incisões dos trocartes, normalmente realizadas para a retirada de peças cirúrgicas. Em geral, de evoluções favoráveis apenas com observação e cuidados locais, pode ser necessário drenagem e cobertura antibiótica.

- **Herniações nos portais dos trocartes**: geralmente, quando as punções são adequadamente realizadas e com diâmetros de até 10-11 mm, não é necessária sutura para fechamento da aponeurose (já que as punções são inclinadas, dissociando os orifícios de passagem dos trocartes nos diversos planos abdominais), exceto com quadro de hematomas ou infecção local prévia, à semelhança da cirurgia convencional, principais causas de herniações incisionais. Podemos citar como fatores predisponentes: obesidade, idade avançada (pela natural fragilidade da aponeurose), diabetes e peças infectadas e de natureza oncológica, retiradas sem a proteção dos "bags" laparoscópicos.

Sendo necessária, a correção sempre deverá ser cirúrgica.

- **Implantes neoplásicos nos portais laparoscópicos**: um excelente conhecimento dos princípios da endoscopia e da cirurgia oncológica é necessário. Além dos cuidados já descritos na remoção das peças cirúrgicas, Canis e cols., de Clermont-Ferrand afirmam que a sutura peritoneal, associado sempre à um menor trauma tissular, reduz drasticamente a possibilidade de implantes neoplásicos locais, que parecem ser secundários à vários outros fatores, incluindo o gás utilizado, manipulação excessiva e propriedades biológicas do tumor, rompimento "acidental" de cistos malignos ovarianos e habilidades individuais de toda a equipe cirúrgica.

Nesse aspecto, ainda precisaremos de bons trabalhos prospectivos para estabelecer como regra tais recomendações, A formação em cirurgia oncológica endoscópica será um grande desafio no campo da cirurgia ginecológica para os próximos anos.

- **Tromboembolismo**: de incidência rara (0,35%), em função da mais rápida deambulação e recuperação pós-operatória permitidas pela cirurgia VL, ocorrem pela posição freqüente inversa de Trendelenburg e pelas altas pressões intra-abdominais, raramente levando a um quadro de embolização pulmonar. Segundo Catheline e cols., uso rotineiro de meias elásticas e modelos pneumáticos para membros inferiores, manutenção da temperatura corporal adequada com mantas térmicas, baixas pressões intra-abdominais, associado à desinsuflação intermitente a cada 30 minutos, principalmente nas cirurgias prolongadas, e quando necessário, associação de heparina sódica ou heparina de baixo peso molecular, são suficientes como medidas preventivas.

- Corpo estranho e peças cirúrgicas: O uso de gazes e outros elementos usados nas cirurgias obrigatoriamente deve obedecer a uma rotina rigorosa de introdução, contagem e retirada da cavidade, pois com o embebimento em sangue e secreções naturais as gazes podem ser esquecidas, sendo causa freqüente de infecção, abscessos e perfurações de vísceras ocas.

II- Complicações Urológicas

Os ureteres e a bexiga são os órgãos do trato urinário mais comumente lesados durante as cirurgias ginecológicas VL. A identificação e pronta correção das lesões durante o próprio ato operatório, determinará um melhor prognóstico com menores índices de complicações.

- Lesões perfurantes: podem ocorrer tanto pela agulha de Veres quanto pelos trocartes, e exceto nos traumas puntiformes de bexiga, de baixa drenagem, que podem sem acompanhados com apenas observação rigorosa e conduta expectante, devem ser reparados em um único plano, por sutura com pontos separados ou contínuo, utilizando-se fio de categute cromado 00 ou outro fio absorvível de poliglactina (Polivicryl, Ethicon) ou à base de poliglecaprone (Monocryl ou Caprofyl 00 ou 000, Ethicon). Sondagem de demora por pelo menos 5 à 7 dias faz-se necessária, à fim de promover descompressão sobre a linha de sutura, aliviando a pressão intra-vesical. Recomendado a drenagem e a lavagem exaustiva da cavidade.

- Transfixação com fio de sutura da parede vesical: à partir da constatação de hematúria e confirmação por cistoscopia, deverá ser desfeita, retirada da cavidade e realizado nova síntese.

- Sutura dos ureteres: geralmente unilaterais, nas histerectomias acontecem em seu terço inferior em 91%, segundo Miranda e cols. Podemos evitar com a identificação prévia de sua localização e trajeto, principalmente devido a proximidade com as artérias uterinas e nas abordagens ao nível de ligamento infundíbulopélvico e fossas ováricas, resolvendo-se apenas com a secção do fio e observação da integridade do restante do ureter, através de seu movimento natural de peristalse.

- Uso de grampeadores: alguns cirurgiões defendem a idéia do uso de grampeadores lineares, principalmente para a realização de histerectomias videolaparoscópicas. Tal instrumental está associado a um maior índice de lesões vasculares e dos ureteres, que podem ser minimizadas com a correta identificação e afastamento lateral dessas estruturas.

- Lesão do nervo genitofemural: pode acontecer nas cirurgias de parede pélvica lateral, pois o nervo corre no músculo psoas, emergindo do abdome perto do anel femoral.

- Secção parcial ou total dos ureteres por instrumento cortante: ocorrem geralmente durante o clampeamento dos vasos uterinos, dos ligamentos uterossacros ou dos infundíbulopélvicos, na dissecção de massas intraligamentares aderentes posteriormente ao ligamento largo, na parede lateral e superior da vagina, na base da bexiga ou durante peritonização da pelve. Podem ou não ser identificada por extravasamento de urina no campo operatório. Por outro lado, por estar com sonda vesical, haverá a entrada de ar no sistema coletor fechado. Para melhor identificação do ponto lesado, deve-se realizar cateterização do ureter por cistoscopia e injeção de algum corante, tipo azul de metileno. Se parcial, acometendo até metade de sua circunferência, realizar sutura com pontos separados de catgute cromado 0000 ou outro fio de longa absorção. No caso de secção total, após colocação de "cateter duplo J"., biselar com secção longitudinal dos cotos ureterais, à fim de se conseguir uma anastomose mais ampla, diminuindo a possibilidade de estenose futura.

Nas condições de perda de substância, que não seja possível a anastomose, pode-se lançar mão do reimplante ureteral na bexiga. Se houver necessidade de mobilização desta, fixa-se a mesma no músculo psoas. Nas lesões de terço médio, pode ser necessária a confecção de um retalho tubular de bexiga, denominada técnica de Boari.

- Lesões térmicas e elétricas: como regra, devemos realizar a eletrocauterização o mais distante possível da parede pélvica. Para hemostasia (fenômebno que ocorre quando há

aquecimento rápido além do ponto de ebulição da água intracelular) e dissecção dos tecidos, podemos utilizar eletrocauterização monopolar e/ou bipolar, lasers, energia ultrassônica ou selantes tipo ligasure. Não menos importante, atenção especial com a extremidade distal das ópticas. Na maioria das vezes, utilizamos instrumentais monopolares (fluxo de corrente para uma extremidade de placa distante, conhecido como eletrodo de retorno). Vários tipos de lesões podem ocorrer pelo uso dessas energias nos procedimentos laparoscópicos, resultados de erro técnico, pela transferência não percebida de energia (corrente extraviada) fora do campo de visão do cirurgião ou por mau funcionamento dos instrumentais, através de contato direto, da falha ou quebra no isolamento térmico (bainha) do instrumento ou ainda, pelo acoplamento de capacitância (quando dois condutores são separados por um isolador intacto).

Mesmo na corrente bipolar, após a coagulação e transformação em tecido não condutor, a corrente pode facilmente se estender até 3 mm em qualquer direção, provocando o aquecimento tissular pela dispersão da energia através das estruturas adjacentes.

O tratamento, quer seja na bexiga ou nos ureteres, deve ser a excisão local, com margem de segurança adequada, pois a verdadeira extensão da morte tissular não é aparente até em média quatro dias após a cirurgia (tempo mínimo para o surgimentos das fístulas vesicais ou ureterais). No caso da bexiga, sutura com os mesmos fios citados anteriormente em um ou dois planos, dependendo da experiência do cirurgião e da extensão e profundidade da lesão. No caso dos ureteres, síntese em um plano único seromuscular . Se suspeitada tardiamente, a urografia excretora será útil na confirmação.

- Prevenção das lesões: segundo Crispi e cols., cateterismo vesical prévio e observância à correta técnica na inserção da agulha de Veres e dos trocartes, sempre obedecendo angulação de 30 a 45 graus com o plano vertical e voltado para a pelve, além de direcionada para a linha média, visando redução da possibilidade das lesões dos vasos ilíacos, após a paciente anestesiada e em posição de Trendelenburg.

Na eletrocauterização monopolar ou bipolar, que podem ocasionar danos elétricos e térmicos aos vasos retroperitoneais e ao aparelho urinário e digestivo, deve-se tentar minimizar essas complicações com a correta identificação e afastamento (lateral no caso dos ureteres, após dissecção e abaixamento da bexiga quando da histerectomia VL), além de realiza-la o mais próximo possível dos anexos. Também na histerectomia, principalmente na técnica

extrafascial, se houver sangramento após a secção dos vasos uterinos, não deverá ser tentada nova coagulação dos cotos vasculares retraídos, e sim a aplicação de clipes após identificação e individualização do ponto sangrante.

Uso rotineiro de manipuladores uterinos, que ao conferirem maior mobilidade ao útero e fundo de saco, afastam as estruturas paracardinais dos ureteres, bexiga e alças intestinais, facilitando o acesso aos espaços laterais, vesico e retrouterinos.

Normalmente, apenas nos casos de cirurgia de alta complexidade (abordagem do septo retovaginal, miomas intraligamentares ou cervicais, cirurgias oncológicas, etc), nas grandes deformidades (extensas e firmes aderências, úteros ou anexos muito volumosos, após episódios de pelviperitonite ou abscesso pélvico, endometrioses moderada e grave, etc) recomenda-se a transluminação dos ureteres com cateter luminoso e dissecção parcial(se extensa, aumentam as chances de isquemia, estenoses e fístulas) para melhor observação do seu trajeto, principalmente em terço inferior. Constante e permanente visualização dos instrumentais na cavidade, principalmente ao utilizar alguma forma de energia e cuidadosa dissecção e sutura das estruturas alvo.

III- Complicações Vasculares

Sangramento intraperitoneal geralmente ocorre pela lesão dos vasos epigástricos inferiores causada pelos trocartes durante a punção (podem ser evitados tentando-se a transluminacão pelo laparoscópio através da perede abdominal) ou pelas lesões dos vasos uterinos e ovarianos (por escorregamento de clipes, ligaduras que se soltam ou coagulações mal realizadas). No caso dos vasos epigástricos inferiores pode-se utilizar desde a compressão do vaso pelo próprio trocarte até cauterização, preferencialmente bipolar. Pode ser usada também uma técnica combinada de sutura percutânea e laparoscópica, usando uma agulha reta de Keith, Peyera ou Stamey, com confecção de um grande ponto em U que poderá ser removido do exterior da parede abdominal em 24 à 48 hs ou ainda, inserir uma sonda de Foley número 14, através da falha da fáscia, insuflar o balão na cavidade peritoneal com 10 ml de solução salina à 0,9% e à seguir, tracioná-lo firmemente contra a parede abdominal e fixá-lo, com o objetivo de tamponá-lo. Se diagnosticados no pós-operatório, encontramos

distensão e dores abdominais, podendo estar acompanhado de choque hipovolêmico. Deverá ser resolvida de imediato, podendo ser realizado por via videolaparoscópica.

Se necessário, poderemos nos valer de incisões na linha média inferior, que não representam perigo aos grandes vasos, mas certamente ameaçam a bexiga.

Quando retroperitoneais, significando lesões de grandes vasos (aorta, veia cava inferior ou ilíacas) e dependendo da extensão da lesão, apresentam desde queixa de sensação de pressão localizada, em região suprapúbica ou pélvica, mal estar, sudorese e até choque hipovolêmico, baseado na queda súbita da PA.

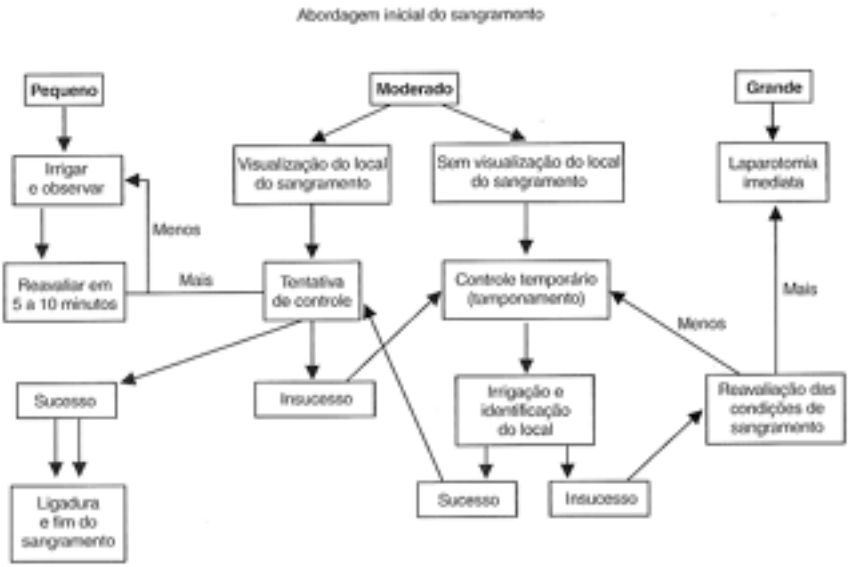

Protocolo para controle da hemorragia

Não entre em pânico

Avalie a situação

Consiga controle temporário, se possível

Estabeleça um plano definitivo

Identifique o local do sangramento

Consiga controle permanente

Fig 3. Algoritmo para controle de hemorragia

Felizmente muito raras, as cirurgias ginecológicas VL apresentam, segundo Zweigel e cols., taxas de letalidade de 0,09%.

Sem dúvida alguma, a melhor forma de prevenir as complicações na VL é uma boa avaliação pré-cirúrgica: boa história clínica, exame físico apurado e criterioso, utilização de exames de imagem adequados, além do desenvolvimento pelas equipes cirúrgicas de uma compreensão dos limites de suas habilidades, permitindo adotar uma abordagem razoável que antecipe e evite situações perigosas e de risco. Materiais cirúrgicos e ambientes adequado são imprescindíveis. Atualização continuada é fundamental.

"Importantíssimo lembrar que aquilo que representa 1 ou 2% de taxa de complicação para o profissional, é 100% para sua paciente"

Osmar Creuz, ex-presidente da SOBRACIL

Referências Bibliográficas

1. BAYLE, RW; FLOWERS, JL. Complicações em Videlaparoscopia. Rio de Janeiro: Revinter Ltda, 2000.

2. BARBOSA, CP. Manual Ilustrado de Videolaparoscopia em Ginecologia. Rio de Janeiro: Revinter, 1998.

3. CRISPI, CP. Tratado de Videoendoscopia Ginecológica. São Paulo: Atheneu, 2007.

4. OLIVEIRA, MAP; OLIVEIRA, HC; MEIRELLES Jr, HL. Cirurgia Videolaparoscópica em Ginecologia. Rio de Janeiro: Revinter, 1995.

5. SEMM, K. Pelviskopie und Hysteroscopie. Alemanha: Schattauer Verlag, 1987.

2011

Federação Brasileira das Associações
de Ginecologia e Obstetrícia